

Presentaciones de casos

Cáncer de mama bilateral sincrónico. Revisión de la literatura y presentación de un caso

Synchronous Bilateral Breast Cancer. A Literature Review and a Case Report

Lidia Torres Ajá¹ Julio Sarmiento Sánchez¹ Cristóbal Gastón Avilés¹

¹ Hospital General Universitario Dr. Gustavo Aldereguía Lima, Cienfuegos, Cienfuegos, Cuba, CP: 55100

Cómo citar este artículo:

Torres-Ajá L, Sarmiento-Sánchez J, Gastón-Avilés C. Cáncer de mama bilateral sincrónico. Revisión de la literatura y presentación de un caso. **Revista Finlay** [revista en Internet]. 2012 [citado 2021 Ago 22]; 2(2):[aprox. 4 p.]. Disponible en: <http://www.revfinlay.sld.cu/index.php/finlay/article/view/94>

Resumen

Se conoce como cáncer bilateral sincrónico a los tumores primarios en ambas mamas, que son diagnosticados simultáneamente. Su aparición es poco frecuente, y se presenta aproximadamente en el 1- 2,5 % de todos los pacientes. Se informa el caso de una paciente de 57 años, que acudió a consulta por presentar nódulos mamarios bilaterales, diagnosticados, mediante biopsia por parafina, como cánceres mamarios histológicamente diferentes. Es el primer caso de cáncer mamario bilateral sincrónico diagnosticado en la provincia de Cienfuegos, por lo cual consideramos de interés su publicación y divulgación.

Palabras clave: neoplasias de la mama, femenino, informes de casos
Límites: Humano, adulto, femenino

Abstract

Synchronous bilateral breast cancer is defined as primary tumors in both breasts which are diagnosed simultaneously. Its presentation is rare, and occurs in approximately 1 - 2.5% of all patients. We report the case of a 57 years old patient who attended consultation because of bilateral breast nodules that were diagnosed through paraffin biopsy as histologically different breast cancers. Since this is the first case of synchronous bilateral breast cancers diagnosed in the province of Cienfuegos, we considered it of interest to be published and disseminate.

Key words: breast neoplasms, female, case reports
Limits: Human, adult, female

Recibido: 2012-01-30 08:48:51

Aprobado: 2012-05-17 09:19:11

Correspondencia: Lidia Torres Ajá. Hospital Universitario Dr. Gustavo Aldereguía Lima, Cienfuegos
lidia.torres@gal.sld.cu

INTRODUCCIÓN

La mama es un órgano par que tiene anatómicamente las mismas vías vasculares y linfáticas. Ambas mamas están sometidas funcionalmente a los mismos estímulos genéticos y hormonales, a lo que se une que la presencia de cáncer en esta glándula es frecuentemente multicéntrico, todo lo cual hace que no sea rara la aparición de un cáncer de mama bilateral.¹ Según Robins y Berg, la mama contralateral tiene un riesgo 5 veces mayor de contraer un cáncer primitivo que la mama de la población normal.¹

Se conoce como cáncer de mama bilateral a la presencia de un tumor maligno primario independiente en cada glándula mamaria.²

Este puede ser sincrónico o simultáneo, y metacrónico o no simultáneo. El cáncer de mama bilateral sincrónico, se refiere a la presencia de tumores primarios en ambas mamas, que son diagnosticados simultáneamente.³ Según Mc Credie, también pueden considerarse sincrónicos los que se detectan en los 6 primeros meses siguientes al diagnóstico del tumor primario. Por su parte, Heron considera sincrónicos aquellos casos en que el cáncer contralateral es diagnosticado dentro del primer año del diagnóstico inicial. El cáncer de mama bilateral sincrónico es poco frecuente, siendo su incidencia de 1-2,5 % en el total de pacientes con cáncer mamario.⁴

Las pacientes con cáncer de mama bilateral sincrónico tienen una sobrevida global significativamente peor, un riesgo mayor para las metástasis a distancia, y una disminución en el control local cuando se les compara con los cánceres de mama bilaterales metacrónicos o con los unilaterales.⁵

El cáncer de mama bilateral metacrónico, se refiere a la aparición tardía de un segundo tumor en el seno contrario, es decir, cuando ha pasado más tiempo del indicado para el sincrónico.⁶

El riesgo de desarrollar una segunda lesión en la mama contralateral es de 2 a 6 veces mayor que en los sujetos controles.⁷ La incidencia de la

enfermedad metacrónica tiene un rango de 1 a 12 % y promedio del 7 %.⁸ En ocasiones, existen dudas al precisar si un cáncer mamario es primario o metástasis de un primer tumor contralateral, para lo que Chaudary, Millis y otros,⁹ establecieron algunos criterios para definir el segundo primario:

1. La demostración de un cambio localizado en el tumor contralateral se considera prueba absoluta de que esa lesión es una neoplasia primaria.
2. Se considera que el cáncer en el segundo seno es un nuevo primario si histológicamente es distinto del que se detectó en el primer seno.
3. El carcinoma del segundo seno es un nuevo primario si el grado de diferenciación histológica es mucho mayor que el de la lesión del primer seno.
4. En caso de no hallarse una diferencia histológica neta, se considera que un carcinoma contralateral es compatible y representa una lesión independiente, siempre que no haya signos de metástasis locales, regionales o distantes en relación con el cáncer en el seno ipsilateral.

El tratamiento dependerá de la etapa clínica del tumor en el momento del diagnóstico.

Este trabajo tiene el propósito de presentar un caso de cáncer mamario bilateral sincrónico diagnosticado en la provincia de Cienfuegos.

PRESENTACIÓN DEL CASO

Paciente femenina, de 57 años de edad, procedente del municipio cabecera de Cienfuegos, que acudió a la consulta de Mastología por presentar nódulos en ambas mamas. Fueron indicados exámenes ultrasonográficos, mamografía (Figura 1) y biopsia por aspiración con aguja fina. Esta última arrojó la sospecha de malignidad en el nódulo izquierdo.

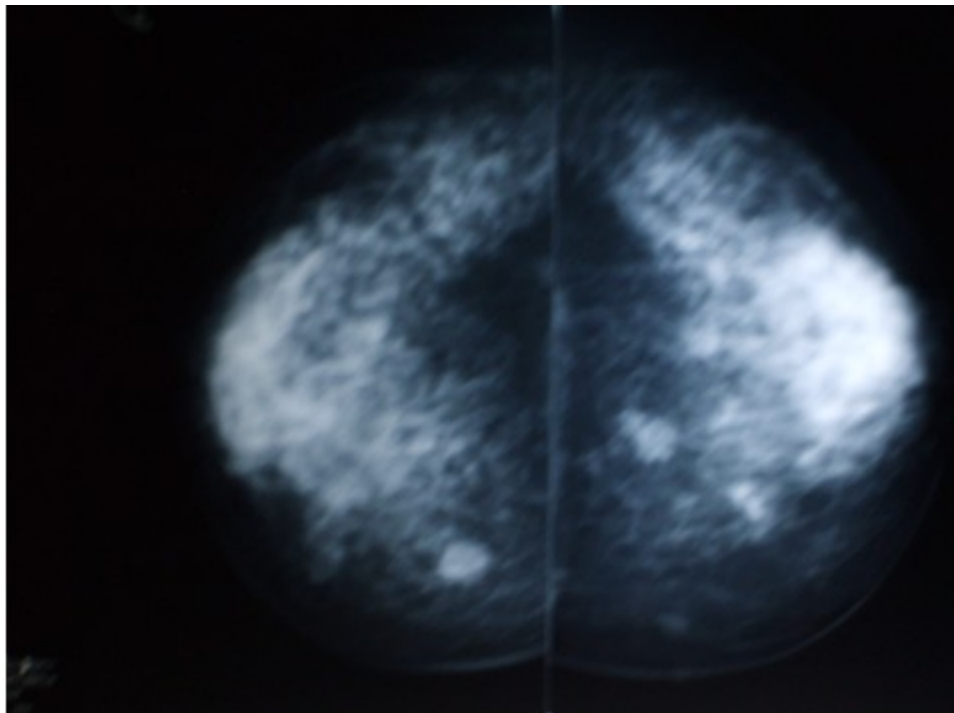


Figura 1. Mamografía bilateral que muestra ambos tumores.

Se realizó biopsia escisional de ambos nódulos, detectándose luego, mediante la biopsia por parafina, la presencia de dos carcinomas histológicamente diferentes: el derecho, situado en el cuadrante superior interno, un carcinoma tubular; y el izquierdo, situado en el cuadrante

inferior externo, un carcinoma ductal infiltrante.

En el estadiamiento mediante el sistema TNM, se consideraron ambos cánceres como pertenecientes a la etapa Ia y se procedió a realizar cirugía conservadora bilateral. (Figura 2 y 3).

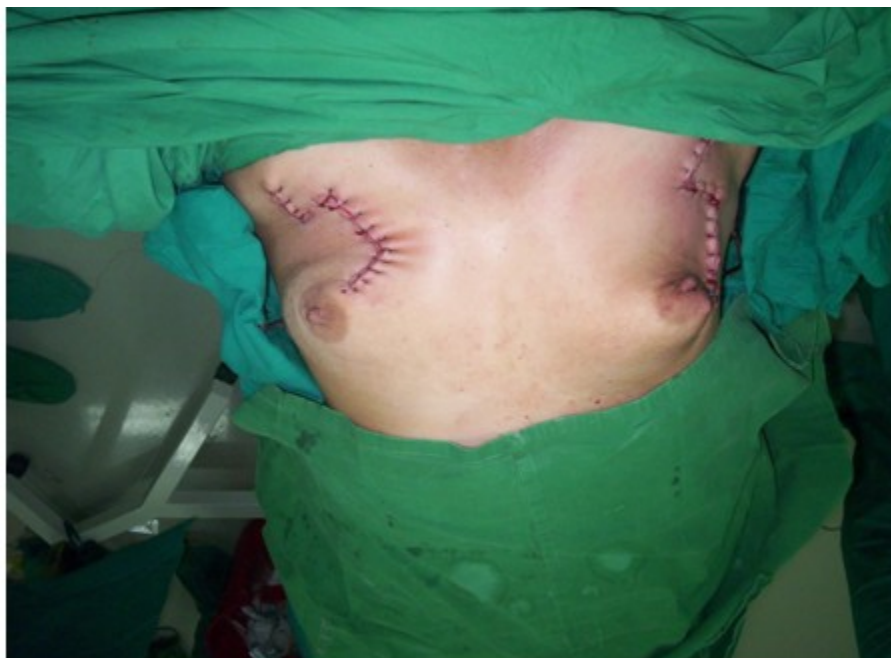

Figura 2. Cirugía conservadora bilateral.

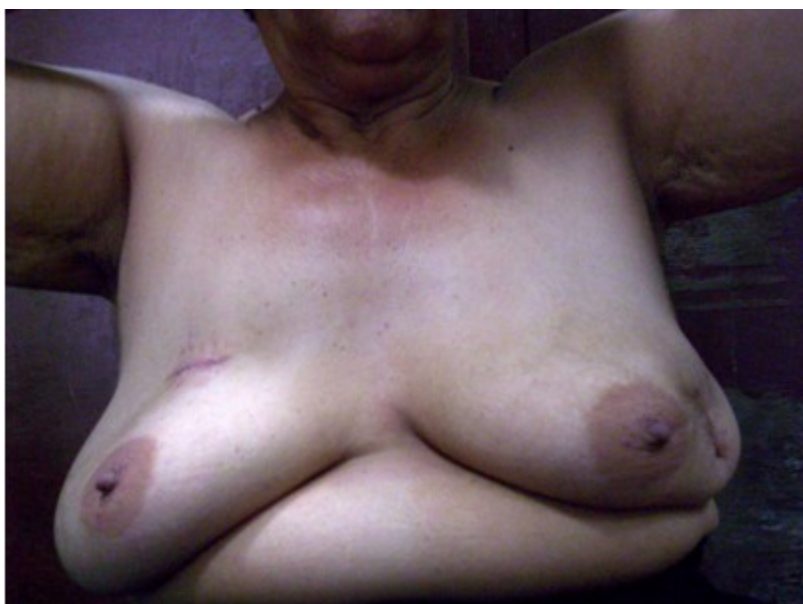

Figura 3. Paciente con exéresis de ambos nódulos.

La paciente evolucionó satisfactoriamente. Actualmente permanece bajo seguimiento en consulta multidisciplinaria.

DISCUSIÓN DEL CASO

Al analizar los cánceres de mama operados en la provincia de Cienfuegos en un periodo de 30

años, comprendidos desde el 1 de enero de 1981 hasta el 31 de diciembre del 2010, se observa que de un total de 1918, 63 (3,2 %) fueron carcinomas bilaterales metacrónicos, y solo uno (0,05 %) fue un cáncer de mama bilateral sincrónico.

Al comparar esta casuística con la del Dr. González Ortega, del hospital de Colón en la provincia de Matanzas, este reporta cifras superiores: de 485 pacientes operados de cáncer mamario en 30 años, seis 6 (1,2 %) fueron bilaterales sincrónicos; no así en cuanto a los cánceres mamaros bilaterales metacrónicos, en que su reporte fue inferior al nuestro, con 14 casos, representativos del 2,8 % del total.²

En la investigación realizada en el hospital Dr. Manuel Fajardo por el Dr. Alexis Cantero, durante 22 años, se encontró que de un total de 590 pacientes operadas de cáncer mamario, 20 (3,3 %) fueron carcinomas bilaterales metacrónicos y solo cinco (0,8 %) sincrónicos,¹⁰ resultados semejantes a los nuestros en relación a los cánceres bilaterales metacrónicos, pero superiores en relación a los sincrónicos.

Este ha sido el primer caso de cáncer de mama bilateral sincrónico reportado en la provincia de Cienfuegos, por lo que hemos oportuna su publicación, por el interés científico que reviste para los profesionales dedicados al estudio y tratamiento de las enfermedades mamarias.

REFERENCIAS BIBLIOGRÁFICAS

1. Robbins GF, Berg JW. Bilateral primary breast cancer. A prospective clinicopathological study. *Cancer*. 1964;7:1501-27
2. González Ortega JM, Gómez Hernández MM, López Cuevas ZC, Morales Wong MM, Fernández Martel MI. Cáncer de mama bilateral. Estudio clínico-patológico de 30 años. España: Complejo Hospitalario de Ciudad Real; 2005 [citado 18 May 2011]. Disponible en: http://www.conganat.org/7congreso/trabajo.asp?id_trabajo=128&tipo=2&tema=42
3. Orea Estudillo D, Hernández Rubio A, García Rodríguez FM, Gil García R, Varelas Riojano F,

Jiménez Villanueva X. Cáncer de mama bilateral. Experiencia de 10 años en la unidad de Oncología del hospital Juárez de México. Cirujano general [revista en Internet]. 2007 [citado 15 May 2011];29(4):[aprox. 15p]. Disponible en: <http://new.medigraphic.com/cgi-bin/contenido.cgi?IDREVISTA=8&IDPUBLICACION=1496>

4. Ipiña JM, Gonzalez E, Noelia C, Armanasco E, Azar ME, Montoya D, Cristo Morgado C. Cáncer de mama bilateral. *Rev argent mastología*. 2007;26(93):273-80
5. García Alejandra M, Vuoto Hector D, Cándas GB, González Zimmerman A, Uriburu JL, Isetta Juan AM, et al. Carcinoma de mama bilateral. *Rev argent Mastología*. 2009;28(98):16-31
6. Vivi Ayder AG, Furlan Danilo RM, Ferreira M, Victório AM, Ferreira L. A synchronous bilateral male breast cancer. *Rev bras mastología*. 2006;16(4):166-69
7. Cretan A, Terrier F, Barbera L, Bova N, Pianzola H, Pianzola M. Carcinoma papilar intraquístico de mama en el hombre, bilateral y sincrónico. Reporte de un caso y revisión de la literatura. *Rev argent Mastología*. 2010;29(105):286-96
8. Francisco Doncatto L, de Castro Ascoli TA, Souza Dias E. Tratamiento quirúrgico reconstructivo de cáncer de mama bilateral, relato de un caso y revisión de la literatura. *ACM Arq catarin med* [revista en Internet]. 2007 [citado 13 Abr 2011];36 Suppl 1:[aprox. 13p]. Disponible en: http://www.acm.org.br/revista/scripts/pdf.php?CD_ARTIGO=448
9. Chaudary MA, Millis RR, Hoskins EO, Halder M, Bulbrook RD, Cuzick J, et al. Bilateral primary breast cancer: a prospective study of disease incidence. *Br J Surg*. 1984;71(9):711-4
10. Cantero Ronquillo A, Hung Chang KC, Barrera Ortega JC, Mederos Curbelo ON, Romero Díaz C, Álvarez Bermejo J. Cáncer de mama bilateral en el hospital universitario comandante Manuel Fajardo (1982-2003). *Rev Cubana Cir* [revista en Internet]. 2004 [citado 14 Abr 2011];43(3-4):[aprox. 7p]. Disponible en: http://www.bvs.sld.cu/revistas/cir/vol43_3-4_04/cir03304.htm