

Presentaciones de casos

Mioma uterino gigante. Presentación de un caso

Giant uterine myoma. A Case Report

Ramón Ángel García Cruz¹ Yoel Valle Martínez¹ Neysi Matilde Chávez González¹

¹ Hospital General Universitario Dr. Gustavo Aldereguía Lima, Cienfuegos, Cienfuegos, Cuba, CP: 55100

Cómo citar este artículo:

García-Cruz R, Valle-Martínez Y, Chávez-González N. Mioma uterino gigante. Presentación de un caso. **Revista Finlay** [revista en Internet]. 2014 [citado 2020 Oct 28]; 4(1):[aprox. 3 p.]. Disponible en: <http://www.revfinlay.sld.cu/index.php/finlay/article/view/173>

Resumen

El descubrimiento de una masa pélvica en una mujer puede ocurrir por los síntomas que produce o porque su aumento progresivo de volumen afecte algunas funciones. El caso que se presenta trata de una paciente que acudió al Chinhoyi Provincial Hospital de Boswuana por aumento exagerado del abdomen, así como dificultad para la micción y la respiración, con dolor y edemas en miembros inferiores. La citología, la colposcopia y la biopsia endometrial no se pudieron realizar, el estudio transvaginal confirmó la masa pélvica ya sospechada durante el examen clínico. La laparotomía fue planificada, y se encontró una masa pélvica en fundus uterino compatible con mioma subseroso gigante. Se practicó la histerectomía total abdominal con doble anexectomía. El postoperatorio fue satisfactorio. Se considera importante la publicación de este artículo con fines docentes, a partir de la necesidad de transmitir estas experiencias a los ginecólogos noveles.

Palabras clave: neoplasias abdominales, mioma, diagnóstico diferencial, informes de casos

Abstract

The detection of a pelvic mass in a woman can occur due to its symptoms or its progressive increase in volume that affects some functions. A case of a patient who attended the Chinhoyi Provincial Hospital in Botswana because of excessive enlargement of the abdomen, difficulties in urination and breathing, pain and edema of the lower extremities is presented. A Pap smear, colposcopy and endometrial biopsy could not be performed. The transvaginal study confirmed the pelvic mass suspected during the clinical examination. A laparotomy was indicated and a pelvic mass was found in the fundus of the uterus consistent with a giant subserous myoma. Total abdominal hysterectomy with double adnexectomy was performed. Postoperative course was satisfactory. The publication of this paper is important for teaching purposes, due to the need to transmit these experiences to newly-graduated gynecologists.

Key words: abdominal neoplasms, myoma, diagnosis differential, case reports

Recibido: 2013-01-11 09:38:06

Aprobado: 2013-05-20 22:20:11

Correspondencia: Ramón Ángel García Cruz. Hospital General Universitario Dr. Gustavo Aldereguía Lima. Cienfuegos. neysi@gal.sld.cu

INTRODUCCIÓN

El término mioma es uno de los más utilizados para designar las tumoraciones benignas del tejido muscular liso, aunque existen otros vocablos para su nominación tales como: fibroma, fibromioma, leiomioma.¹

Los miomas uterinos son neoplasias benignas del útero, constituidas por fibras musculares lisas y tejido fibroso; que pueden ser únicos o múltiples, aparecen muy frecuentemente durante las edades reproductivas de la vida, con mayor frecuencia en pacientes negras o mestizas y nulíparas, aunque no es exclusivo de mujeres con esas características.²

El término de mioma gigante se usa para aquellos que alcanzan similares dimensiones. El tamaño exagerado del tumor hace que la sintomatología se haga bien florida. Los síntomas dependen directamente del tamaño, es decir, los compresivos, se hacen más marcados a medida que el útero va invadiendo el espacio de los otros órganos, y aparecen entonces síntomas del sistema afectado en sí. Los otros síntomas dependen también de la localización del mioma dentro del útero, según su orientación en las distintas capas del útero los convierten en: submucosos, intersticiales o intramurales, y los subserosos o subperitoneales.³

El tratamiento de los miomas depende del tamaño y la severidad de los síntomas que produce. Los pequeños miomas subserosos o intramurales pueden producir mínimos síntomas o ser asintomáticos y deben ser evaluados periódicamente para observar un posible crecimiento. Los miomas que producen un aumento del tamaño uterino más allá de las doce semanas de gestación, (en casos de embarazo), sobre todo si se asocia a síntomas o sangrado excesivo, deben ser intervenidos. Los miomas pueden producir síntomas en dependencia de su localización y forma, y pueden obstruir uréteres sobre todo a nivel pélvico o de cérvix. También pueden producir severa dismenorrea, menorragia y metrorragia.⁴

Las opciones quirúrgicas pueden ser: la miomectomía, embolización (sobre todo si interesa conservar la fertilidad), e hysterectomía total abdominal (HTA). La pérdida sanguínea es

muy alta con la miomectomía. Estas pacientes en un 30 a un 35 % de los casos, requieren una segunda intervención por miomas recurrentes. Los miomas submucosos tipo O e I pueden ser resecados con histeroscopia. La mujer con dolor por degeneración necrótica del mioma puede ser tratada con antiinflamatorios no esteroideos (AINES). Estos miomas suelen degenerar sobre todo durante el embarazo y en el período posparto inmediato.⁵

Se considera importante la publicación de este artículo con fines docentes, a partir de la necesidad de transmitir estas experiencias a los ginecólogos noveles.

PRESENTACIÓN DEL CASO

Se presenta el caso de una paciente de sexo femenino, de color de piel negra, 36 años de edad, de procedencia rural, con antecedentes de una gestación y un parto, que acudió por aumento exagerado del abdomen así como dificultad para la micción y la respiración, con dolor y edemas en los miembros inferiores.

Al examen físico se constató abdomen globuloso, se palpaba una masa gigante que ocupaba todo la zona del abdomen y que tenía consistencia dura.

En el tacto vaginal realizado se comprobó: cuello central, útero aumentado de tamaño, no se precisaron los anejos.

Exámenes realizados:

Hb-anemia ligera.

Tiempo de sangrado y tiempo de coagulación: normales.

Glicemia: normal

No fue posible realizar la citología, colposcopia y la biopsia endometrial por no contar el centro asistencial con los recursos necesarios para realizar estos estudios.

En el ultrasonido abdominal se informó la presencia de una masa ecogénica gigante que abarcaba todo el hemiabdomen inferior y superior y rechazaba los órganos vecinos. (Figura 1).

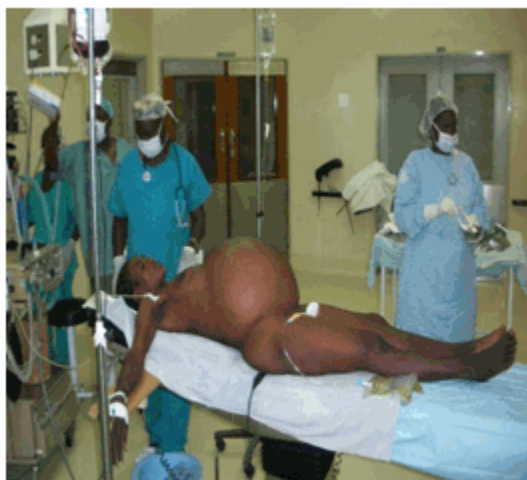

Figura 1. Paciente antes de la operación

En el ultrasonido transvaginal se confirmó una masa pélvica ecogénica que hacía cuerpo con el útero.

La laparotomía fue planificada y se realizó incisión media infra y supra umbilical, se abrió por plano hasta llegar a cavidad abdominal y se

encontró una masa pélvica en fundus uterino compatible con mioma subseroso gigante, clasificación que se corroboró durante el acto quirúrgico, dada por las características de la masa pélvica. Se practicó la histerectomía total abdominal con doble anexectomía, el posoperatorio fue satisfactorio, no se realizó estudio histológico por no contar con los medios diagnósticos necesarios. (Figura 2).

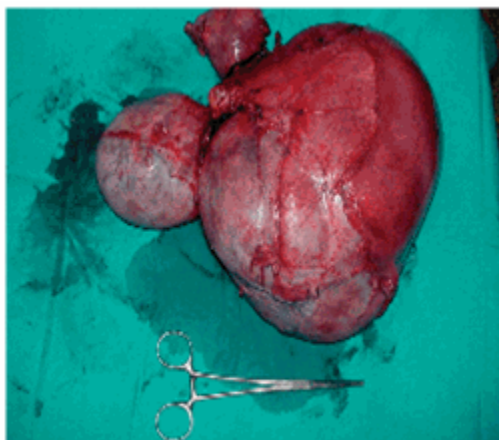


Figura 2. Mioma uterino gigante

DISCUSIÓN

Entre el 20 % y el 30 % de las mujeres de más de 30 años tienen miomas uterinos aunque la genética puede estar implicada, los estudios de

factores contribuyentes incluyen la dieta u otros factores ambientales. Todas las mujeres están en riesgo de desarrollar miomas de crecimiento acelerado durante aquellas etapas de su vida en que los niveles de estrógenos son elevados. Los

miomas pueden empezar a crecer poco después de la pubertad, aunque habitualmente se detectan cuando una mujer llega a la vida adulta.

La menarquía antes de los 12 años (que prolonga el tiempo en que una mujer está sometida a estrógenos) y el exceso de peso (que hace aumentar el nivel de estrógenos producidos en la grasa) son otros dos factores de riesgo para el crecimiento de los miomas. Las mujeres que nunca han estado embarazadas tienen mayor riesgo de presentar miomas que las mujeres que han tenido hijos; el riesgo desciende a mayor número de hijos.⁶

En este caso en particular la paciente contaba con 36 años de edad y con antecedentes de una gestación y un parto, se palpaba una masa grande que ocupaba todo la zona del abdomen, la realización de ultrasonido abdominal informó la presencia de una masa ecogénica gigante que abarcaba todo el hemiabdomen inferior y superior y rechazaba los órganos vecinos y que al efectuar la laparotomía se encontró una masa pélvica en fundus uterino compatible con un mioma subseroso gigante.

Otros estudios revisados muestran la aparición de estos miomas gigantes que tienen igual localización y síntomas.⁷ En la literatura consultada fue la histerectomía total abdominal la intervención quirúrgica más empleada para tratar esta entidad.⁸

Para la realización de esta investigación se tuvo en cuenta: nuestra labor como colaboradores internacionalistas, la experiencia adquirida durante los años de ejercicio de nuestra profesión, así como los protocolos de trabajo para el abordaje de esta entidad.

REFERENCIAS BIBLIOGRÁFICAS

1. Sarduy M, Vasallo R, Collera S, Martínez YM, Correa JM, Rivero J, et al. Miomatosis uterina gigante. Rev. Cubana Obstet Ginecol. 2009;35(3):1-10
2. Sosa G, Gutiérrez LR, Crespo A. Mioma uterino gigante. Presentación de un caso. Rev Cubana Cirug. 2011;50(4):1-6
3. Rigol O. Obstetricia y Ginecología. La Habana: ECIMED; 2004
4. Kinsey J, Westin N, Zhao B, Curtis G, Ramondetta L. Surgical removal of a gigantic abdominal mass: a multidisciplinary approach. Obstet Gynecol [revista en Internet]. 2011 [citado 7 Sep 2012];117(22):[aprox. 5p]. Disponible en: <http://journals.lww.com/greenjournal>
5. Rock JA, Howard JW. Te Linde's Operative Gynecology [Internet]. Lippincott: Williams & Wilkins; 2008 [citado 6 Ene 2012]. Disponible en: <http://www.nlm.nih.gov/medlineplus/spanish/ency/article/000914.htm>
6. González LC. Mioma uterino gigante y embarazo. Rev Obstet Ginecol Venez. 2009;69(2):1-15
7. Gimel M, Gutiérrez LR, Crespo A. Mioma uterino gigante. Rev Cubana Cirug. 2011;50(4):1-8
8. Hiralda JL. Presentación de una paciente con mioma gigante del útero. CCM. 2013;17(3):1-8