

Presentaciones de casos

## Melanoma de coroides con metástasis axilar. Presentación de un caso

### Choroidal Melanoma with Axillary Metastasis. A Case Report

Lidia Torres Aja<sup>1</sup> Omaidá Fraga Suárez<sup>1</sup>

<sup>1</sup> Hospital General Universitario Dr. Gustavo Aldereguía Lima, Cienfuegos, Cienfuegos, Cuba, CP: 55100

#### Cómo citar este artículo:

Torres-Aja L, Fraga-Suárez O. Melanoma de coroides con metástasis axilar. Presentación de un caso. **Revista Finlay** [revista en Internet]. 2013 [citado 2019 Sep 21]; 3(4):[aprox. 3 p.]. Disponible en: <http://www.revfinlay.sld.cu/index.php/finlay/article/view/216>

#### Resumen

El melanoma de coroides es el tumor intraocular más frecuente en adultos. Su incidencia a nivel mundial es baja, 6 casos por un millón, pero presentan un alto grado de malignidad y propensión a las metástasis. Se presenta el caso de una paciente de sexo femenino, de 34 años de edad, con antecedentes de haberle sido enucleado el ojo derecho hacía 14 años por un melanoma de corioide, que fue atendida en el Hospital General Universitario Dr. Gustavo Aldereguía Lima de Cienfuegos, por tener metástasis axilar izquierda. Por lo poco frecuente de esta enfermedad, así como la larga supervivencia de la paciente (sin tratamiento sistémico), después de serle enucleado el ojo afectado se consideró de interés para los profesionales de la salud la publicación de este caso.

**Palabras clave:** melanoma, neoplasias de las coroides, metástasis de la neoplasia, axila, femenino, adulto, informes de casos

#### Abstract

Choroidal melanoma is the most common intraocular tumor among adults. Its global incidence is low, 6 cases per 1 million population, but it has a high degree of malignancy and propensity for metastasis. We report the case of a female patient aged 34 years with a history of having the right eye enucleated 14 years earlier due to a choroidal melanoma. She was treated at the Dr. Gustavo Aldereguía Lima University General Hospital in Cienfuegos for metastasis to the left axilla. The publication of this case was considered relevant to health professionals because of the rarity of this disease, and the long survival of the patient, without systemic treatment, after the enucleation of the affected eye.

**Key words:** melanoma, choroid neoplasms, neoplasm metastasis, axilla, female, adult, case

**Recibido:** 2013-07-22 14:48:27

**Aprobado:** 2013-09-30 10:29:41

**Correspondencia:** Lidia Torres Aja. Hospital General Universitario Dr. Gustavo Aldereguía Lima. Cienfuegos. [lidia.torres@gal.sld.cu](mailto:lidia.torres@gal.sld.cu)

## INTRODUCCIÓN

El melanoma es un tumor maligno de los melanocitos que son células que se derivan de la cresta neural y producen el pigmento melanina.<sup>1</sup> A pesar de que la mayoría de los melanomas se originan en la piel, también pueden crecer en las superficies mucosas o en otros lugares a los cuales han emigrado las células de la cresta neural.<sup>2-4</sup>

A nivel del tracto uveal los tumores primarios más frecuentes son los melanomas.<sup>5</sup> En dependencia de la estructura anatómica que afecten pueden clasificarse como: melanoma de iris, melanoma de cuerpo ciliar y melanoma de coroides. El 85 % de estos melanomas son de coroides, un 10% de cuerpo ciliar y solo un 5 % de iris.<sup>6</sup>

A nivel mundial el melanoma de coroides tiene una baja incidencia, 6 casos por un millón. En Cuba representa el 6 % de todos los melanomas del organismo con un promedio de 15 a 20 pacientes diagnosticados cada año

Predomina en el sexo masculino y en pacientes de la raza blanca, su edad promedio de aparición está entre la sexta y séptima décadas de la vida.<sup>7</sup>

Formas de presentación.

Se describen 3 formas fundamentales de presentación:<sup>8</sup>

- Asintomático: se sospecha por un examen ocular de rutina.
- Con disminución de la agudeza visual o un defecto en el campo visual.
- Presencia de fotopsias muy breves que atraviesan el campo visual dos o tres veces al día.

Diagnóstico.

Se basa en la anamnesis, el examen ocular exhaustivo con biomicroscopia con lámpara de hendidura, oftalmoscopia indirecta y la ecografía, como medio más exacto para precisar el tamaño, localización y extensión de la lesión. Otros

estudios que pueden emplearse para corroborar el diagnóstico son la angiografía fluoresceínica, la tomografía axial computarizada, la resonancia magnética nuclear y la biopsia por aspiración con aguja fina.<sup>9-11</sup>

El pronóstico es reservado dado la abundancia de metástasis a distancia que presentan fundamentalmente a ganglios linfático, hígado y pulmón. Lo cual no permite prever una supervivencia a largo plazo.<sup>12</sup>

Tratamiento.

La elección del tratamiento depende del tamaño, localización, actividad del tumor, estado del otro ojo y salud general del paciente.<sup>13</sup>

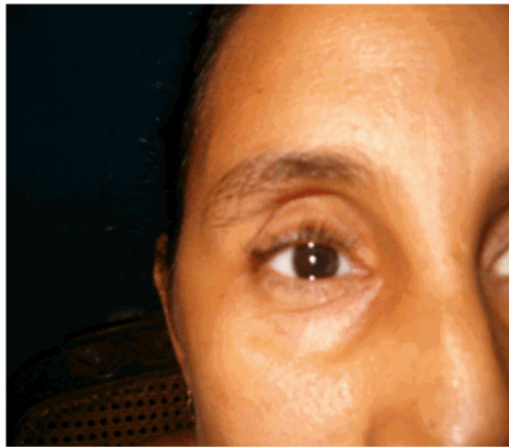
Para tratar la enfermedad local la enucleación sigue siendo la técnica de elección. Para el tratamiento sistémico de elección de los tumores resecables con alto riesgo de recaída, se utiliza el interferón a altas dosis, cuyo empleo ha permitido alcanzar una mejoría significativa en la supervivencia sin recidiva y una mejoría mínima en la supervivencia general.<sup>14</sup>

Se han empleado los trasplantes de médula ósea autógenos con dosis altas de quimioterapia lo cual no ha demostrado mejorar la supervivencia.<sup>15</sup>

Existen a nivel mundial varios esquemas de ensayos clínicos para los melanomas no resecables, sin que ninguno ofrezca hasta la actualidad un resultado satisfactorio en la mejoría de la supervivencia de los pacientes.<sup>16-19</sup>

## PRESENTACIÓN DEL CASO

Se presenta el caso de una paciente de sexo femenino, de 34 años, de raza mestiza, con antecedentes de haberle sido enucleado el ojo derecho hacía 14 años por tener un melanoma de corioide, en el Instituto de Oftalmología Dr. Ramón Pando Ferrer. La paciente refirió, que después de la intervención quirúrgica regresó a la provincia de Cienfuegos y no continuó tratamiento oncológico. (Figura 1).



**Figura 1.** Paciente con prótesis ocular derecha

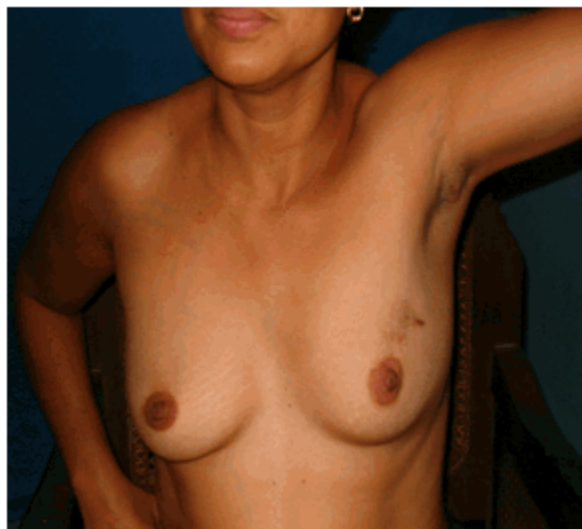Se mantuvo asintomática, pero 3 semanas antes de asistir al centro asistencial de la provincia, se notó como una pelotica en la mama izquierda, motivo por el cual fue remitida a la consulta central de mastología.

Al examen físico se constató un nódulo de cms., movable, de consistencia firme a nivel de la unión del cuadrante superior externo, con la prolongación axilar de la mama izquierda del cual se realizó la exéresis.

La biopsia por parafina informó que no se trataba

de un nódulo de mama, sino de una metástasis axilar de un melanoma.

Se discutió el caso en la consulta multidisciplinaria y se decidió realizar vaciamiento axilar izquierdo y emitirla a la consulta central de melanoma del Instituto Nacional de Oncología (INOR), donde se le impuso tratamiento con interferón a altas dosis y poliquimioterapia con dacarbacina (esquema DTIC). La paciente evolucionó tórpidamente y falleció a los 4 meses después de haber realizado el diagnóstico con metástasis viscerales múltiples (hepática y pulmonar). (Figura 2).



**Figura 2.** Paciente luego de la exéresis de tumor

Por lo poco frecuente de esta enfermedad, así como la larga sobrevida de la paciente (sin tratamiento sistémico), después de serle enucleado el ojo afectado se consideró de interés para los profesionales de la salud la publicación de este caso.

## DISCUSIÓN

El melanoma de coroides es el tumor ocular más frecuente y se caracteriza por su extrema agresividad con tendencia a metastaziar tempranamente lo cual les acarrea un pronóstico sombrío y una pobre sobrevida a los pacientes que lo presentan.

En la literatura se afirma que es más frecuente en el sexo masculino y en miembros de la raza blanca y en la sexta o séptima décadas de la vida<sup>6,7</sup> premisas que no se cumplen en el caso que se presenta, ya que la paciente era de sexo femenino, pertenecía a la raza mestiza y tenía 34 años.

También es importante destacar el largo tiempo (14 años) transcurrido desde el diagnóstico del melanoma y la presentación de la metástasis axilar, a pesar de no haber recibido la paciente tratamiento sistémico para su enfermedad luego de la enucleación del ojo afectado, que contrasta con la poca sobrevida luego de la aparición de la primera metástasis y a pesar de habersele aplicado los esquemas de tratamiento más actualizados a nivel de la consulta nacional de melanomas en el Instituto Nacional de Oncología (INOR).

Este es primer caso de metástasis axilar de melanoma corioide que es atendido en nuestro Servicio.

## REFERENCIAS BIBLIOGRÁFICAS

1. Fisher D, Kwong L, Chin L. Melanoma. En: DeVita VT Jr, Lawrence TS, Hellman S, Rosenberg SA. Cancer: Principles and Practice of Oncology. 8th. ed. Philadelphia: Lippincott Williams and Wilkins; 2008: p. 1889-1966
2. Alonso J, Pérez T, González JR. Melanoma cutáneo con metástasis gástrica. Presentación de un caso. Medisur [revista en Internet]. 2012

[citado 24 Mar 2013];10(5):[aprox. 5p]. Disponible en: <http://www.medisur.sld.cu/index.php/medisur/article/view/1807>

3. Stephen B, Edge SB, Compton CC. The American Joint Committee on Cancer: the 7th Edition of the AJCC Cancer Staging Manual and the Future of TNM. *Annals of Surgical Oncology*. 2010;17(6):1471-4
4. Díaz A, Lara MA, Ortega P, Aramendi T, González C, Alberdi JM, et al. Melanoma colorrectal: revisión de dos formas diferentes de presentación. *Gastroenterol Hepatol*. 2011;34(2):83-8
5. Melgares MA, Santos D, Puig M, Cruz J, Mesa E, Cordiés N. Melanoma de coroides. Estudio de la casuística en el INOR en el período de 1980-1996. *Rev Cubana Oncol*. 1998;14(3):149-54
6. Castro IC, Rodríguez M, Ruíz M, Díaz E. Melanoma corioideo: a propósito de 3 casos. *Gaceta Médica Espirituana*. 2011;13(3):1-8
7. Infante Y, Cabeza E, Pina M, Peral I. Melanoma de coroides. Presentación de un caso clínico. *Gaceta Médica Espirituana*. 2011;13(1):1-10
8. Rodríguez A, Gallardo L, Chávez I, Borrego X. Melanoma de coroides: presentación de un caso. *AMC*. 2012;16(3):310-7
9. O'Day SJ, Atkins MB, Boasberg P, Wang HJ, Thompson JA, Anderson CM, et al. Phase II multicenter trial of maintenance biologic therapy after induction concurrent Biochemotherapy for patients with metastatic melanoma. *J Clin Oncol*. 2009;27(36):6207-12
10. Gupta V, Gupta A. Intraocular Tumors. *Atlas Optical Coherence Tomography of Macular Diseases and Glaucoma*. 2006;22:405-7
11. Morton DL, Thompson JF, Cochran AJ, Mozzillo N, Elashoff R, Essner R, et al. Sentinel-node biopsy or nodal observation in melanoma. *N Engl J Med*. 2006;355(13):1307-17
12. Blanco C, Capeáns C, Otero XL. Calidad de vida en pacientes con melanoma de coroides. *Arch Soc Esp Oftalmol*. 2008;83(5):301-6
13. Coloma J, García E, Mengual V. El melanoma ocular y su tratamiento. *Annals d' Oftalmología*. 2007;15(3):147-54

14. Eggermont AM, Suci S, Santinami M, Testori A, Kruit WH, Marsden J, et al. Adjuvant therapy with pegylated interferon alfa-2b versus observation alone in resected stage III melanoma: final results of EORTC 18991, a randomised phase III trial. *Lancet*. 2008;372(9633):117-26
15. Dudley ME, Yang JC, Sherry R, Hughes MS, Royal R, Kammula U, et al. Adoptive cell therapy for patients with metastatic melanoma: evaluation of intensive myeloablative chemoradiation preparative regimens. *J Clin Oncol*. 2008;26(32):5233-9
16. Hodi FS, O'Day SJ, McDermott DF, Weber RW, Sosman JA, Haanen JB, et al. Improved survival with ipilimumab in patients with metastatic melanoma. *N Engl J Med*. 2010;363(8):711-23
17. Ives NJ, Stowe RL, Lorigan P, Wheatley K. Chemotherapy compared with biochemotherapy for the treatment of metastatic melanoma: a meta-analysis of 18 trials involving 2,621 patients. *J Clin Oncol*. 2007;25(34):5426-34
18. Hauschild A, Agarwala SS, Trefzer U, Hogg D, Robert C, Hersey P, et al. Results of a phase III randomized placebo-controlled study of sorafenib in combination with carboplatin and paclitaxel as second-line treatment in patients with unresectable stage III or stage IV melanoma. *J Clin Oncol*. 2009;27(17):2823-30
19. Flaherty KT, Lee SJ, Zhao F, Schuchter LM, Flaherty L, Kefford R, et al. Phase III trial of carboplatin and paclitaxel with or without sorafenib in metastatic melanoma. *J Clin Oncol*. 2013;31(3):373-9