

Presentaciones de casos

## Leiomioma de mesenterio. Reporte de un caso

### Leiomyosarcoma of the Mesentery. A Case Report

Miguel Ángel Serra Valdés<sup>1</sup> Antonio Vargas González<sup>1</sup> Ramón Portales Pérez<sup>1</sup>

<sup>1</sup> Hospital General Docente Enrique Cabrera, La Habana, La Habana, Cuba, CP: 10800

#### Cómo citar este artículo:

Serra-Valdés M, Vargas-González A, Portales-Pérez R. Leiomioma de mesenterio. Reporte de un caso. **Revista Finlay** [revista en Internet]. 2014 [citado 2022 Ene 23]; 4(4):[aprox. 5 p.]. Disponible en: <http://www.revfinlay.sld.cu/index.php/finlay/article/view/305>

#### Resumen

Los tumores sólidos primitivos son generalmente de origen mesenquimático, y dentro de estos predominan los derivados del músculo liso, constituyendo un capítulo de gran interés por su carácter excepcional y por su dificultad diagnóstica. Se presenta el caso de una paciente de 50 años de edad, con molestias en flanco derecho, donde se notaba un aumento de volumen, desde hacía algunos meses, que ya causaba dolor. Al examen físico se constató una tumoración abdominal gigante que ocupaba todo el flanco derecho y se proyectaba a mesogastrio. Se realizaron estudios imagenológicos, que incluyeron tomografía axial computarizada contrastada de abdomen, y se sometió a laparotomía exploradora con diagnóstico preoperatorio de tumor abdominal. Se realizó exéresis tumoral y estudio histológico, concluyendo un leiomioma de mesenterio. Se puso tratamiento con quimioterapia y la evolución clínica fue favorable. El objetivo de esta presentación es comunicar a la comunidad médica este caso por el insuficiente reporte encontrado en la literatura.

**Palabras clave:** leiomioma, mesenterio, neoplasias peritoneales

#### Abstract

Primary solid tumors generally have a mesenchymal origin. Among them, those derived from the smooth muscle prevail, which is a subject of great interest because of its rarity and diagnostic difficulty. The case of a 50-year-old woman suffering from discomfort in the right flank with a noticeable increase in volume for some months that was already causing her pain is presented. The physical examination revealed a giant abdominal tumor occupying the entire right flank and projecting into the mesogastrium. Imaging studies including an abdominal computed tomography with contrast were performed. The patient underwent an exploratory laparotomy with a preoperative diagnosis of abdominal tumor. Tumor excision and histologic examination were carried out, confirming the presence of a leiomyosarcoma of the mesentery. Chemotherapy was administered and the clinical outcome was favorable. The aim of this presentation is to inform the medical community of this case due to the scarce reports in the literature.

**Key words:** leiomyosarcoma, mesentery, peritoneal neoplasms

**Recibido:** 2014-09-02 21:03:44

**Aprobado:** 2014-10-28 10:07:48

**Correspondencia:** Miguel Ángel Serra Valdés. Hospital General Docente Enrique Cabrera. La Habana. [maserra@infomed.sld.cu](mailto:maserra@infomed.sld.cu)

## INTRODUCCIÓN

Los tumores primitivos del epiplón son raros. De los tumores primitivos sólidos del epiplón existen pocos casos publicados en la literatura. Los más frecuentes son malignos y secundarios. Los tumores sólidos primitivos son generalmente de origen mesenquimático y dentro de estos predominan los derivados del músculo liso, constituyendo un capítulo de gran interés por su carácter excepcional y por su dificultad diagnóstica. Estas lesiones tumorales pueden observarse a cualquier edad, aunque predominan entre la cuarta y sexta décadas de la vida, afectando ambos sexos. La mayoría son lesiones oligosintomáticas que se manifiestan por dolor a nivel del hemiabdomen superior, no bien tipificado, aunque pueden observarse también: náuseas, vómitos, plenitud precoz y en algunas situaciones adelgazamiento. Los tumores pequeños suelen ser asintomáticos, hallados incidentalmente en el curso de laparotomías por otra causa, los benignos pueden alcanzar gran tamaño y manifestarse como un tumor palpable y móvil si se asientan en el epiplón mayor.<sup>1-3</sup>

El leiomioma es una neoplasia mesenquimal maligna que se origina de células musculares lisas y puede observarse en tejidos blandos, vísceras y en la pared de tracto gastrointestinal (TGI). Constituyen aproximadamente el 7 % de los sarcomas de tejidos blandos, y representan el 10-20 % de los tumores malignos del TGI.<sup>1</sup>

Por lo poco frecuente que resulta este tumor y los pocos reportes encontrados en la literatura, es que se presenta el siguiente caso, con el propósito de comunicarlo a la comunidad médica por el insuficiente reporte encontrado.

## PRESENTACIÓN DEL CASO

Se presenta el caso de una paciente de 50 años, mestiza, sin antecedentes patológicos, que se le había practicado una histerectomía hacía 14 años por presentar un fibromioma uterino. Ingresó en el Servicio de Medicina Interna en julio de 2014 aquejada de dolor abdominal de 3 meses de evolución. La paciente relacionaba su dolencia con una caída sufrida algunos meses antes recibiendo un trauma en la región lumbar derecha. Desde entonces había mantenido dolor en dicha región, para lo cual tomaba analgésicos. Hacia 3 meses había comenzado a notar que el dolor ya no solo era en la región lumbar derecha, sino que tomaba la región anterior del abdomen de ese lado y comenzaba a notar una masa que crecía paulatinamente, incrementando el dolor, por lo cual, acudió al centro hospitalario. Negó presentar cualquier otro síntoma.

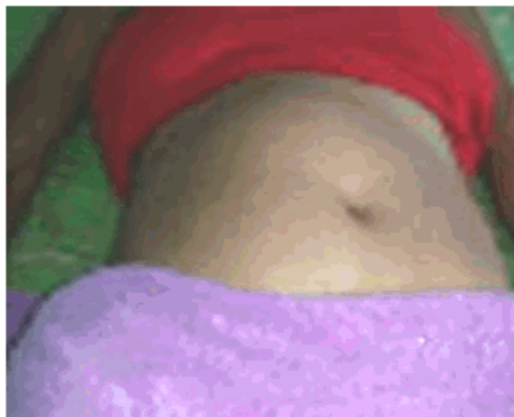### Examen físico

Mucosas hipocoloreadas.

Respiratorio: sin alteraciones. Frecuencia respiratoria: 16 x min.

Cardiovascular: ruidos cardiacos rítmicos de buena intensidad. No se hallaron soplos. TA: 120/70. Frecuencia cardiaca: 78 x min.

Abdomen: a la inspección se encontró una asimetría por elevación del hemiabdomen derecho que desviaba el ombligo a la izquierda. Se palpaba una masa tumoral que abarcaba desde el hipocondrio derecho, hasta todo el flanco hacia abajo y hasta la línea media del abdomen, de forma ovoidea, sólida, de contornos bien definidos y algo lobulados, dolorosa, que no tenía contacto lumbar ni peloteo, algo movable en sentido lateral, pero no se desplazaba. (Figura 1).



**Figura 1.** Abultamiento del hemiabdomen derecho

Se decidió proceder al ingreso de la paciente con síndrome tumoral abdominal para realizar estudio.

Exámenes complementarios:

Hematocrito: 0,28. Se transfundió con glóbulos, por la posibilidad de que la conducta final fuese quirúrgica, elevándose el Hto a 0,33. Leucograma: normal. Coagulograma completo: normal. Velocidad de sedimentación globular (VSG): 96 mm x hora. Hemoquímica: todo normal. Orina sin alteraciones. Serología: no reactiva. VIH: negativo.

Electrocardiograma: trazado normal.

Radiología del tórax: sin alteraciones.

Ecografía abdominal: existía una imagen compleja que ocupaba desde el hipocondrio derecho a todo el flanco y hasta la línea media. No dependiente del riñón ni del hígado. Páncreas: normal. Las asas intestinales estaban rechazadas. Se realizó tomografía axial computarizada (TAC) abdominal multicorte con contraste y ecodoppler.

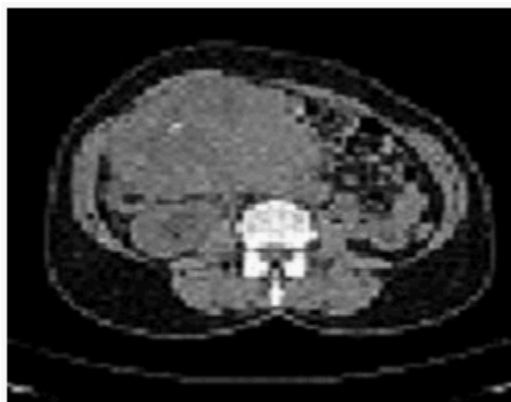
Ecodoppler: la imagen tumoral descrita era heterogénea, de contornos bien definidos y

medía 92 x 120 mm. Capta flujo periférico y central. El eje esplenoportal normal. Cava inferior rechazada pero con flujo adecuado. Aorta de calibre: normal.

TAC multicorte con contraste de abdomen y tórax.

Tórax: no se hallaron ganglios mediastinales ni lesiones pleuropulmonares, ni lesiones óseas.

Abdomen: se observó una gruesa masa tumoral compleja de contornos lobulados con áreas de menor hiperdensidad en su interior. Ocupaba desde el hipocondrio derecho, flanco sobrepasando la línea media. Comprimía la cava inferior, abombaba la pared anterior del abdomen y era independiente del riñón derecho y del colon. Medía aproximadamente 11,75 x 9,30 x 12,75 cm. habían calcificaciones en el interior. Impresionaba la implicación de asas delgadas, las cuales se desplazaban hacia la izquierda. Comprimía el uréter derecho con hidronefrosis del riñón de ese lado. El riñón izquierdo mostraba microcálculos en el cáliz inferior. Hígado, vías biliares, páncreas y bazo: normales. No había adenopatías, ni líquido en la cavidad. Se sugirió tránsito intestinal para completar estudio. (Figura 2).



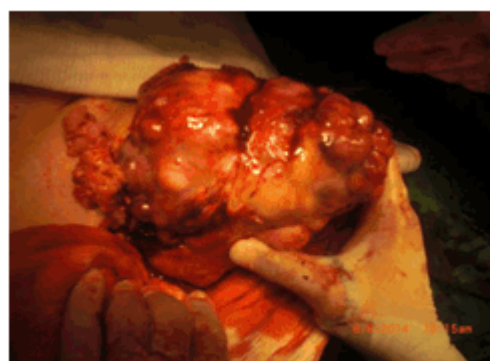**Figura 2.** TAC multicorte con contraste. Tumor con áreas de necrosis y calcificaciones

Citología aspirativa bajo control de ecografía: no fue útil para realizar el diagnóstico. Material necrótico con sangre.

Tránsito intestinal: las asas delgadas estaban normales, rechazadas hacia la izquierda.

Se discutió el caso en el grupo básico de trabajo de clínica, con la participación del oncólogo y el patólogo, además del grupo de cirugía general y se decidió intervenir quirúrgicamente para realizar la exéresis del tumor y efectuar el estudio histopatológico correspondiente para establecer el pronóstico y establecer conducta posterior.

Informe operatorio: se comprobó la existencia de un tumor sólido que emergía de la raíz del mesenterio y desplazaba las asas intestinales y colon. Poseía irrigación de intestino delgado y grueso. Se realizó exéresis y se resecó el meso adjunto. Se envió al departamento de anatomía patológica. No se detectan ganglios patológicos ni metástasis en hígado. (Figura 3).

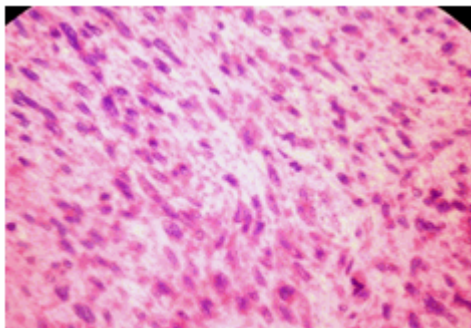


**Figura 3.** Acto quirúrgico. Extracción del tumor de 15 x 19 cms

La evolución postoperatoria de la paciente fue satisfactoria, así como su recuperación hasta que fue dada de alta hospitalaria.

Conclusiones de anatomía patológica:

Se muestra la presencia de un leiomioma del mesenterio de 19 x 15 cms. Tumor mesenquimal fusocelular con algunas mitosis atípicas. Histoquímica: Desmina+, Alfa actina+, S100 neg, CD 117 neg, DoG1 neg, CD 34 positivo en los vasos sanguíneos. Bajo grado de malignidad. (Figura 4).



**Figura 4.** Histología. HE x 400 Aspecto fusocelular con mitosis atípicas

La paciente se remitió a consulta especializada de oncología para tratamiento y seguimiento definitivo.

## DISCUSIÓN

El caso que se presenta debutó clínicamente con una tumoración intrabdominal de gran tamaño, fácilmente visible y palpable a la exploración física, con una presentación insidiosa, como se recoge en la literatura revisada. Estos tumores usualmente no son sintomáticos hasta bien avanzada su dimensión, en que pueden ocasionar dolor y síntomas compresivos en otros órganos vecinos. También pueden proporcionar metástasis en etapas avanzadas, las cuales son preferentemente por vía hemática. Producen anemia y aumento de la VSG.<sup>4,5</sup>

Los leiomiomas del mesenterio son raramente reportados, tienen una incidencia de 1: 350,000. Este tipo de tumor se desarrolla también en la piel, el tejido celular subcutáneo, el útero, intestino y en diferentes estructuras vasculares pues son tumores mesenquimatosos. Su mayor frecuencia de aparición ocurre entre los 40 y 60 años sin predilección por sexo.<sup>1,4-7</sup>

Los leiomiomas presentan una clínica muy inespecífica al igual que otros tumores intrabdominales, lo que explica que el tiempo de diagnóstico sea habitualmente prolongado. La expresión clínica va desde asintomáticos, hasta provocar síntomas por compresión, ocupación de espacio, obstrucción, sangrado o metástasis a otros órganos. Las metástasis más frecuentes son regionales o locales. La frecuencia de las metástasis a distancia varía entre el 3 y el 42 % siendo fundamentalmente hacia el pulmón.<sup>5-8</sup> Esta paciente tenía solamente dolor y se notaba un área abultada en el abdomen. No hubo

metástasis demostrables en los estudios realizados.

Las técnicas diagnósticas actuales han ayudado mucho en el diagnóstico de estos tumores, sobre todo la imagenología y la histopatología con marcadores tumorales.<sup>8,9</sup> Hay autores que señalan la eficacia de la ecografía como única técnica para el diagnóstico por imágenes en manos expertas.<sup>10</sup>

Entre las complicaciones más frecuentes se describen el hemoperitoneo por ruptura, la torsión, si existe un pedículo, la necrosis y metástasis regionales y a distancia.<sup>11</sup>

El tratamiento quirúrgico permite la exéresis de la lesión y el análisis de la pieza para definir con exactitud su carácter benigno o maligno por la histología y la histoquímica. La resección completa de la lesión se puede realizar sin dificultad en la mayoría de los casos, porque en general no se extienden a estructuras vecinas, si se trata de tumores benignos o de bajo grado de malignidad, y si lo hacen, estas pueden ser resecadas en conjunto. La recidiva, incluso en los casos sometidos a resección completa, es frecuente (20-87 %). Se produce en un intervalo de 2 a 3 años tras la intervención. La supervivencia global a los 5 años varía del 15-50 %; pero puede llegar a ser del 32-74 % si se limita a considerar los casos sometidos a exéresis completa. Los principales factores pronósticos son: la resecabilidad completa del tumor, el grado histológico, el estado general en la presentación inicial de los síntomas, la presencia o no de metástasis, el tamaño tumoral y el estadio.<sup>1,4,7</sup>

Queda como incógnita para los autores, si el antecedente de trauma en meses anteriores guardaría o no relación con la aparición del tumor. Muchos factores se comentan hoy en día en la génesis de los tumores malignos. Uno de ellos lo constituyen los traumas. No obstante podría ser coincidencia y ya el tumor podía haber estado formado y creciendo lentamente.

El reporte de este caso constituye una afección tumoral poco frecuente por su localización y tamaño. Un buen interrogatorio y el examen clínico del paciente sigue siendo el elemento fundamental en el diagnóstico de las masas tumorales abdominales, se debe resaltar el valor e importancia de la aplicación del método clínico; apoyados posteriormente por los recursos de la imagenología actual y los adelantos en las

técnicas de diagnóstico histopatológico. El diagnóstico oportuno y el tratamiento correcto garantizan la calidad de vida en los pacientes afectados.

### REFERENCIAS BIBLIOGRÁFICAS

1. Plazzotta C, Rondan M, Rodríguez G, Vaz D, Ruso L. Leiomioma epitelioide del epiplón menor [Internet]. Montevideo: Sociedad de Cirugía del Uruguay; 2000 [citado 24 Feb 2010]. Disponible en: <http://www.mednet.org.uy/cq3/emc/monografias/leiomio.pdf>
2. Eizaguirre B, Burgos JJ. Tumores GIST. Revisión de la literatura. Rev Española Patol [revista en Internet]. 2006 [citado 8 Ago 2013];39(4):[aprox. 5 p]. Disponible en: <http://www.patologia.es/volumen39/vol39-num4/39-4n03.htm>
3. Mayola CC, Sosa M, Sánchez MB. Leiomioma del estroma intestinal. Presentación de un caso. MEDICIEGO. 2010;16(2):1-8
4. Calzadilla I, Goddard M, González F, Pino H, Velázquez K, Zuramay C, et al. Tumores mesenquimales diagnosticados en la unidad de gastroenterología del HMPC entre los años 2007 al 2009. GEN. 2010;64(3):160-4
5. Larrea M. Leiomioma abdominal: presentación de 1 caso. Rev Cubana Cir. 1989;28(1/2):113-6
6. Torrijos A, Alegre V, Pitarch G, Mercader P, Fortea JM. Tumor de células granulares cutáneo: análisis clínico-patológico de treinta y cuatro casos. Actas Dermo-Sifiliográficas. 2009;100(2):126-32
7. Estrada Y, Camacho J, Lebroc D, Pulido A, Carvajal JA. Tumores estromales. A propósito de un caso. MEDICIEGO. 2012;18 Suppl 1:1-15
8. Riquelme MF, Vega L, O'Brien A. Masas mesentéricas: evaluación por tomografía computada. Rev chil radiol. 2009;15(4):165-73
9. Hsu CY, Yang CH. Cytology of metastatic leiomyosarcoma. A case report. Acta Cytol. 1995;39(6):1247-52
10. García X, Martín J, Maurel J, Cubedo R, Bague S, Álava E, et al. Guía de práctica clínica en los sarcomas de partes blandas. Med Clín. 2011;136(9):1-18
11. Ros L, Rovira E, Belda A, Carbó JG. Hemoperitoneo por leiomioma peritoneal. An Med Interna(Madrid). 2001;18(7):1-4