

Presentaciones de casos

Carcinoma de pulmón neuroendocrino de células grandes: presentación inusual

Large-cell Neuroendocrine Carcinoma of the Lung: Unusual Presentation

Miguel Ángel Serra Valdés¹ Juan Carlos Laurencio Espinosa¹ Isidro Morfa Erraste¹

¹ Hospital General Docente Enrique Cabrera, La Habana, La Habana, Cuba, CP: 10800

Cómo citar este artículo:

Serra-Valdés M, Laurencio-Espinosa J, Morfa-Erraste I. Carcinoma de pulmón neuroendocrino de células grandes: presentación inusual. **Revista Finlay** [revista en Internet]. 2014 [citado 2022 Ene 23]; 4(4):[aprox. 6 p.]. Disponible en: <http://www.revfinlay.sld.cu/index.php/finlay/article/view/306>

Resumen

El cáncer pulmonar ocupa la primera causa de muerte entre los tumores malignos. Los tumores neuroendocrinos pulmonares abarcan un amplio espectro de tumores que incluyen al carcinoma neuroendocrino de células grandes. Se presenta el caso de una paciente de 57 años, de color de piel blanca, ama de casa, fumadora, diabética, hipotiroidea e hipertensa que acudió a consulta con cefaleas, vómitos, pérdida de peso, síntomas neuropsiquiátricos y adenopatías metastásicas inguinales. Los síntomas respondieron a las metástasis extrapulmonares encontradas. Los estudios de imágenes, histológico y la inmunohistoquímica confirmaron el diagnóstico de carcinoma de células grandes con patrón neuroendocrino de pulmón. Este tipo de tumor maligno, muy agresivo, se diagnostica generalmente cuando ya existen múltiples metástasis, lo cual ensombrece su pronóstico a corto plazo. El objetivo de esta presentación es comunicar a la comunidad médica este caso por el insuficiente reporte encontrado en la literatura.

Palabras clave: carcinoma de pulmón de células no pequeñas, carcinoma neuroendocrino

Abstract

Lung cancer is the leading cause of death among malignant tumors. Pulmonary neuroendocrine tumors encompass a broad spectrum of tumors including the large-cell neuroendocrine carcinoma. The case of a 57-year-old white housewife with a history of smoking, diabetes, hypothyroidism and hypertension who sought medical attention because of headache, vomiting, weight loss, neuropsychiatric symptoms and metastatic inguinal lymphadenopathy is presented. The symptoms resulted from the extrapulmonary metastases found. Imaging studies, histology and immunohistochemistry confirmed the diagnosis of large-cell carcinoma of the lung with neuroendocrine pattern. This type of highly aggressive tumor is usually diagnosed when there are already multiple metastases, which affects the short-term prognosis. The aim of this paper is to inform the medical community of this case due to the scarce reports in the literature.

Key words: carcinoma non-small-cell lung, carcinoma neuroendocrine

Recibido: 2014-09-13 08:20:00

Aprobado: 2014-10-28 11:08:47

Correspondencia: Miguel Ángel Serra Valdés. Hospital General Docente Enrique Cabrera. La Habana. maserra@infomed.sld.cu

INTRODUCCIÓN

Los tumores malignos siguen en la actualidad entre las 3 primeras causas de muerte en Cuba. Las estadísticas del MINSAP al cierre del 2013 señalan una tasa de 204,8 x 100 000 habitantes, siendo mayor en el sexo masculino que en el femenino. Los años de vida potencialmente perdidos ascienden a 17,6 x 1 000 habitantes entre 1 y 74 años. El mayor número de defunciones se encuentra a partir de los 40 años, con un notable ascenso entre los 50 y 64 años. La provincia La Habana resalta con la tasa más alta por ser la de mayor densidad poblacional. La tasa por cáncer del pulmón cerró con 46,7 x 100 000 habitantes, siendo mayor en el sexo masculino y entre los 50 y 79 años.¹ El cáncer del pulmón ocasiona anualmente en el mundo entero más de 1 500 000 muertes, cifras que estima la OMS que aumentarán en los próximos años debido a la exposición a algunos hábitos tóxicos como el tabaquismo, que experimenta un aumento sobre todo en mujeres, a pesar de las campañas publicitarias y la educación sanitaria a la población. El cáncer de pulmón es una enfermedad mortal cuando se diagnostica en estadios clínicos avanzados.²

No es raro que una neoplasia maligna se manifieste por primera vez por metástasis viscerales o ganglionares en las valoraciones de diferentes casos clínicos, no obstante, deben agotarse todos los recursos diagnósticos en la búsqueda del tumor primario. En la actualidad, la histopatología y la citopatología cuentan con la inmunohistoquímica, los marcadores tumorales y estudios genéticos; y existen recursos novedosos en el campo de la Imagenología. Es indispensable la comunicación adecuada entre el clínico, el imagenólogo y el patólogo.²⁻⁵

Los carcinomas pulmonares actualmente comprenden desde el punto de vista histológico: el adenocarcinoma, el carcinoma de células escamosas, el carcinoma de células grandes, el carcinoma de células pequeñas o microcítico y el adenoescamoso.⁶ Los tumores neuroendocrinos pulmonares representan un 20 % de los carcinomas pulmonares y constituyen un grupo heterogéneo de neoplasias con morfología, comportamiento y pronóstico muy diferentes. La nueva clasificación de la OMS^{6,7} estableció una mejor definición de los tipos histológicos, basada en datos morfológicos convencionales e inmunohistoquímicos, con implicaciones pronósticas y terapéuticas. Actualmente los tumores neuroendocrinos pulmonares (TNP)

abarcan un amplio espectro de tumores que incluyen los carcinoides típicos (CT) y atípicos (CA), el carcinoma neuroendocrino de células grandes (CNCG) y el carcinoma microcítico de pulmón (CMP). Los CNCG, encuadrados en la clasificación actual junto a los carcinomas de células grandes, tienen rasgos moleculares, conducta biológica y perfil de sensibilidad a la QT que los asemejan más a los CMP.^{6,7} Con frecuencia, su diagnóstico anatomopatológico es difícil, pese al uso de técnicas de inmunohistoquímica, por lo que se hace necesario recoger muestras quirúrgicas.⁸

El caso que se presenta, de primera valoración clínica, impresionó otra posible entidad. Al realizar los estudios necesarios en estos casos, y el tener una comunicación estrecha con el patólogo e imagenólogo, se hizo posible el diagnóstico de una rara forma de presentación del cáncer pulmonar, partiendo de un ganglio metastásico de localización no habitual y la explicación a la sintomatología clínica de la paciente y los hallazgos al examen físico. Por tanto, se tiene como objetivo reportar el caso para la comunidad médica y además para el personal en formación.

PRESENTACIÓN DEL CASO

Se presenta el caso de una paciente de 57 años, de color de piel blanca, ama de casa, fumadora, con antecedentes de diabetes mellitus de larga duración y que llevaba tratamiento con insulina lenta, además de padecer de hipertensión arterial y de hipotiroidismo, y llevar tratamiento con levotiroxina sódica. Esta paciente ingresó en el Servicio de Psiquiatría pues llevaba varios meses con vómitos frecuentes, cefaleas, decaimiento, pérdida de 30 libras de peso y un abultamiento en región inguinal derecha no doloroso, que al no mejorar después de asistir a varios facultativos hizo un cuadro interpretado como depresivo con ideas suicidas. Al mismo tiempo señaló, que a veces presentaba inestabilidad para la marcha y sentía como si perdiera el equilibrio. Fue remitida al Servicio de Medicina Interna del Enrique Cabrera por tener descontrolada la diabetes, con cifras altas de glucemia, y continuar con los vómitos y las cefaleas, por lo que se decidió proceder a su ingreso en la Institución.

Examen físico:

Mucosas hipocoloreadas. Piel pálida.

Respiratorio: sin alteraciones. Frecuencia respiratoria: 17 x min.

Cardiovascular: ruidos cardiacos rítmicos de buena intensidad, no presentaba soplos. Tensión arterial: 160/100. Frecuencia cardiaca: 84 x min.

Abdomen: doloroso a la palpación en epigastrio. A nivel de la región inguinal derecha había adenopatías alargadas, ovoideas de 3 a 4 cms, lisas, movibles, duras y no dolorosas en la región inguinal izquierda de 1 a 2 cm.

Examen ginecológico: no se constataron alteraciones.

Neurológico: llamaba la atención el cambio frecuente en el estado anímico de la paciente, a veces jocosa, otras poco comunicativa. No se observaban ideas delirantes, ni ningún signo focal de pérdida motora. En la marcha tendía a la retropulsión. Presentaba hipoestesia a hipoalgesia de miembros inferiores de forma simétrica, además de hiporreflexia patelar marcada bilateral. Hipopalestesia marcada en miembros inferiores.

Piel: trastornos tróficos en miembros inferiores con hiperpigmentación.

Diagnósticos presuntivos: diabetes con mal control metabólico. Polineuropatía diabética periférica. Síndrome neuropsiquiátrico. Síndrome adénico-tumoral.

Exámenes complementarios:

Hematocrito: 0,32. Leucograma: $9,4 \times 10^9/l$. Segmentados: 080. Linfocitos: 020. Velocidad de sedimentación globular (VSG): 125 mm/h.

Coagulograma: normal. Glucemia: 15,4 mmol/l. Creatinina: 79 mmol/l. Colesterol: 5,87 mmol/l. Triglicéridos: 1,91 mmol/l. Proteínas totales: 71 gr/l. Albúmina: 38 gr/l. Globulinas: 33 gr/l. Pruebas de funcionamiento hepático: normales. Orina: solo micro albuminuria.

Radiología del tórax PA: área cardiaca normal. Reforzamiento broncovascular de ambos hilios.

No se observaron lesiones pleuropulmonares, de partes óseas ni blandas.

Electrocardiograma: trazado no patológico.

Endoscopia digestiva superior: mostró esofagitis distal, pangastritis eritematosa moderada, reflujo duodeno gástrico, bulbitis eritematosa.

Ecografía abdominal: hígado con ligero aumento de tamaño del lóbulo izquierdo. Páncreas con aumento de la ecogenicidad. Bazo: normal. Útero y anejos: normales. Vejiga: normal. Riñones: normales. Útero y anejos: sin alteraciones. Paquete de adenopatías en región inguinal derecha reportadas en el examen físico de entre 3 y 4 cms.

Citología del cuello uterino: negativa de lesión intraepitelial y malignidad.

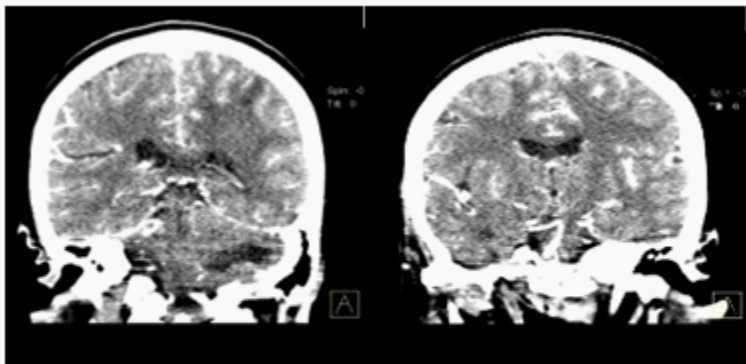
Citología por aspiración con aguja fina (CAAF) de un ganglio inguinal derecho: positivo de células de alta malignidad de un carcinoma poco diferenciado. Se solicitó exéresis del ganglio para estudio histológico e inmunohistoquímica.

Ante esta eventualidad de los resultados de exámenes paraclínicos, cambió la posibilidad diagnóstica sospechada y se solicitaron otros exámenes para ser más precisos en busca del tumor primario.

Colonoscopia: no existían lesiones en toda la extensión del colon ni en la región anorectal.

Tomografía axial computarizada multicorte con contraste de cráneo, tórax y abdomen: reconstrucción y cortes a 0,6 mms.

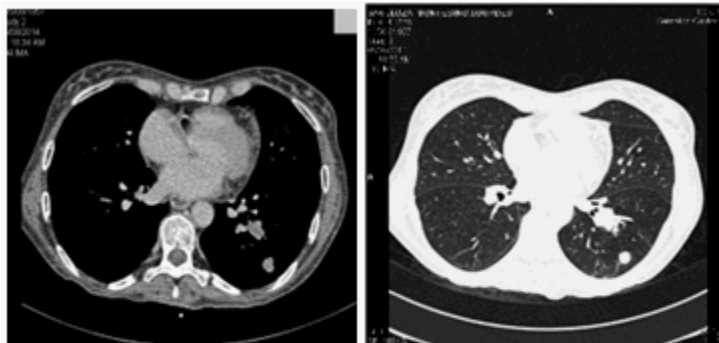
Cráneo: imágenes en ambos hemisferios parieto-occipitales y una cerebelosa izquierda sin calcificaciones, de 51 a 63 UH, con evidente captación al inyectar el contraste endovenoso compatibles con lesiones metastásicas múltiples. No producían compresión o desplazamiento de estructuras vecinas. Había imagen hipodensa de 21 a 28 UH occipital izquierda de 39 x 49 mm, compatible con proceso vascular isquémico. (Figuras 1 y 2).



Figuras 1 y 2. TAC multicorte con contraste EV de cráneo donde se observan las imágenes metastásicas

Tórax: se observaban bronquiectasias en ambos campos pulmonares. Adenopatías mediastinales. Hacia el segmento apical del lóbulo inferior izquierdo se observaba imagen de 16 x 19 mms, de contornos espiculados, con densidad entre 37 y 81 UH y otra imagen con iguales características de 20 x 23 mms próxima al cuerno inferior del

hilio pulmonar izquierdo. No presentaba calcificaciones. Había bulas hacia los lóbulos superiores asociadas a finas bandas de fibrosis. Derrame pericárdico de pequeña a moderada cuantía. No se observaron lesiones óseas. Ateromatosis de la aorta y de los vasos coronarios. (Figuras 3 y 4).



Figuras 3 y 4. TAC multicorte del tórax con reconstrucción donde se observan las imágenes pulmonares tumorales izquierdas, con bordes espiculados. Derrame pericárdico

Abdomen: ateromatosis de la aorta y las iliacas. Paquete ganglionar en región inguinal derecha observado en la ecografía con densidad entre 60-70 UH. El resto de los órganos abdominales se presentaban normales. No había lesiones óseas en columna ni pelvis.

Biopsia de ganglio 14B-3216: se halló metástasis

en ganglio linfático de un carcinoma de células grandes con patrón neuroendocrino de probable origen pulmonar. Histoquímica: CK 20 Neg, CK 7 +, TTF1 +, E Neg, Cromo g +, CK 5/6 Neg. Se observó la sustitución de la arquitectura ganglionar por grupos de células epiteliales con formación de rosetas, presencia de mitosis atípicas y apoptosis. Foco de necrosis. (Figura 5).

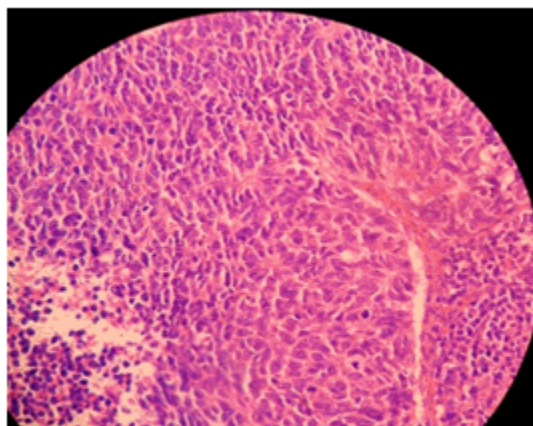


Figura 5. Carcinoma de células grandes neuroendocrino. HE x 100

La paciente y familiares no dieron el consentimiento para intentar la biopsia por aspiración del nódulo pulmonar. Tampoco para la realización de la broncoscopia.

Se plantearon como conclusiones diagnósticas: la presencia de un carcinoma de células grandes con patrón neuroendocrino de pulmón, estadio IV. Diabetes mellitus, hipotiroidismo e hipertensión arterial de base, como comorbilidades. Polineuropatía diabética periférica.

Actualmente la paciente se encuentra en tratamiento en el Servicio de Oncología de acuerdo con los protocolos establecidos para este tipo de tumor y estadio.

DISCUSIÓN

Pese a los avances en el conocimiento de la biología del cáncer pulmonar, y a las discretas mejoras en la supervivencia obtenidas con nuevos fármacos y nuevas pautas de tratamiento; continúa siendo una enfermedad fatal en una elevada proporción de casos, de modo que solo los pacientes diagnosticados en etapas tempranas tienen opciones curativas mediante tratamiento radical con cirugía, quimioterapia y radioterapia. La distribución de los tipos histológicos constituye un parámetro importante en el tratamiento, evolución y pronóstico del cáncer pulmonar. La citopatología cobra en nuestros días un valor extraordinario por un patólogo experimentado.⁹ Esta distribución cambia de acuerdo con la población. Un ejemplo

lo constituye el adenocarcinoma, el tipo histológico más frecuente en México y Estados Unidos de Norteamérica.⁸ Por el contrario, en algunos países europeos el principal tipo es el carcinoma de células escamosas.

El carcinoma neuroendocrino de células grandes del pulmón, caso que nos ocupa en el presente reporte, es un tumor muy agresivo y que hace metástasis, lo mismo por vía hematógena que linfática. Hasta el 50 % de los casos y más, son diagnosticados en etapas avanzadas a través de las metástasis y sus manifestaciones en otros órganos. Habitualmente estas ocurren en el propio pulmón, cerebro, ganglios linfáticos intratorácicos y extratorácicos, hígado, suprarrenales, óseas y otras menos frecuentes.⁷⁻¹⁰

En este caso que se presenta se destacó la comorbilidad con diabetes, afecciones cardiovasculares, problemas respiratorios crónicos, afecciones tiroideas y un elemento clínico importante fue la pérdida considerable y progresiva de peso.¹⁰

En el estudio reportado, la metástasis ganglionar extratorácica tiene una localización no habitual que mucho nos ha llamado la atención, y no encontramos otros reportes en la literatura revisada. Sin embargo, constituyó el punto de partida para la búsqueda, ya que la radiología simple del tórax no ofrecía nada llamativo al ingreso. También para descartar otros posibles diagnósticos. La descripción histológica concuerda con los criterios diagnósticos establecidos:

Criterios diagnósticos. 2, 7

Carcinoma neuroendocrino de célula grande	Morfología neuroendocrina (organoide, empalizadas, rosetas, trabéculas). Numerosas mitosis (≥ 11 mitosis por 2 mm^2), media $70/2 \text{ mm}^2$. Necrosis (a menudo en grandes áreas). Aspectos citológicos de CNECG: células grandes, baja relación N/C, cromatina fina o vesicular, nucleolo. Inmunohistoquímica positiva para marcadores neuroendocrinos (que no sean enolasa específica neuronal) y/o gránulos neuroendocrinos en el estudio ultraestructural.
---	--

últimos años en el sexo femenino.

En los últimos años se han producido múltiples cambios en el abordaje del cáncer de pulmón, y en particular en el cáncer de pulmón no microcítico (CPNM), entre los que destaca el reconocimiento de biomarcadores que permiten seleccionar el tratamiento en algunos subgrupos de pacientes con enfermedad avanzada. No cabe duda de que la complejidad del abordaje del cáncer requiere, cada vez más, una estrecha colaboración entre distintos profesionales; y el éxito de la implantación de estrategias terapéuticas individualizadas basadas en el uso de biomarcadores en el entorno asistencial necesita coordinación entre patólogos, clínicos y oncólogos. Algunos consideran como el primer y más valioso biomarcador, el diagnóstico histopatológico certero con inmunohistoquímica.¹⁰⁻¹³

El diagnóstico de este caso se confirmó mediante estudio histopatológico de un ganglio metastásico de localización inguinal no habitual. Es frecuente que la linfadenopatía constituya el signo clínico de presentación de múltiples enfermedades benignas o malignas, con etiopatogenias y pronósticos diferentes que ameritan sean estudiadas profundamente tanto desde el punto de vista clínico como patológico. El resto de los estudios realizados a este caso denotan un cáncer pulmonar en estadios avanzados, con muy corto tiempo de vida, y que reflejan algunos de los síntomas referidos por la paciente, sobre todo neurológicos. Como refleja la literatura, este tipo de tumor maligno se diagnostica generalmente cuando ya existen múltiples metástasis, lo cual ensombrece su pronóstico y posibilidades de curación.^{6, 7, 12, 14} El cáncer de pulmón es una neoplasia prevalente entre los tumores malignos, con mayor frecuencia de presentación en el sexo masculino, sin embargo, se encuentra en aumento en los

REFERENCIAS BIBLIOGRÁFICAS

1. Ministerio de Salud Pública. Anuario Estadístico de Salud 2013 [Internet]. La Habana: Dirección Nacional de Estadísticas; 2013 [citado Sep 2014]. Disponible en: <http://files.sld.cu/dne/files/2014/05/anuario-2013-esp-e.pdf>
2. Sánchez J, Serra M, Hernández J, Hernández H. Registro del Grupo Cooperativo de Cáncer de Pulmón-II de la Sociedad Española de Neumología y Cirugía Torácica. Estudio descriptivo. Arch Bronconeumol. 2013;49(11):462-7
3. Cochand B, Wassef M, Dahan H, Polivka M, Guillausseau PJ. Tumores de la glándula tiroidea: correlaciones citohistológicas y aporte de las nuevas técnicas. EMC- Otorrinolaringología. 2004;33(3):1-9
4. Greco FA, Orien K, Erlander M, Osborne R, Varadhachary G, Bridgewater J, et al. Cancer of unknow primary: progress in the search for improved and rapid diagnosis leading toward superior patient outcomes. Ann Oncol. 2012;23(2):298-304
5. Anthony SF, Braunwald E, Kasper DL, Hauser SL, Longo DL, Jameson JL, et al. Carcinoma de origen primario desconocido. En: Kasper DL, Braunwald E, Fauci AS, Hauser SL, Longo DL, Jameson JL, et al. Harrison's. Principios de Medicina Interna. 17th. ed. México: McGraw-Hill Interamericana; 2009: p. 505-10
6. Travis WD, Brambilla E, Riely GJ. New Pathologic Classification of Lung Cancer: Relevance for Clinical Practice and Clinical Trials.

J Clin Oncol. 2013;31(8):992-1001

7. Sánchez J. Diagnóstico y tratamiento de los tumores pulmonares neuroendocrinos. Archivos de Bronconeumología. 2014;50(9):392-6

8. Gurrola CM, González AE, Troyo R, Mendoza LA. Tipos histológicos y métodos diagnósticos en cáncer pulmonar en un centro hospitalario de tercer nivel. Gac Méd Méx. 2009;146(2):97-101

9. Faurés LS. Metodología Diagnóstica Interpretativa Integradora en la Citopatología Ganglionar [Tesis]. La Habana: Hospital Mártires del 9 de Abril; 2014 [citado Sep 2014]. Disponible en: <http://tesis.repo.sld.cu/727/>

10. Travis WD, Rekhtman N, Riley GJ, Geisinger KR, Asamura H, Brambilla E, et al. Pathologic Diagnosis of Advanced Lung Cancer Based on Small Biopsies and Cytology: a paradigm shift. J Thorac Oncol. 2010;5(4):411-4

11. Gómez JJ, de Castro J, Concha A, Felip E, Isla D, López F, et al. Recomendaciones para la

determinación de biomarcadores en el carcinoma de pulmón no microcítico avanzado. Consenso nacional de la Sociedad Española de Anatomía Patológica y de la Sociedad Española de Oncología Médica. Rev Esp Patol. 2012;45(1):14-28

12. Amorín E. Cáncer de pulmón, una revisión sobre el conocimiento actual, métodos diagnósticos y perspectivas terapéuticas. Rev Peru Med Exp Salud Pública. 2013;30(1):85-92

13. Ramage JK, Ahmed A, Ardill J, Bax N, Breen DJ, Caplin ME, et al. Guidelines for the management of gastroenteropancreatic neuroendocrine (including carcinoid) tumours (NETs). Gut. 2012;61(1):6-32

14. Travis WD, Linnoila RI, Ilona MD, Tsokos MG, Hitchcock CL, Cutler GB, et al. Neuroendocrine tumors of the lung with proposed criteria for large-cell neuroendocrine carcinoma. An ultrastructural, immunohistochemical, and flow cytometric study of 35 cases. Am J Surg Pathol. 1991;15(6):529-53