

Presentaciones de casos

Cardioversor-desfibrilador automático implantable a paciente con muerte súbita recuperada

Automatic Cardioversor-desfibrillator Implantable to a Patient with Recovered Sudden Death

Magdiel Echazabal Leal¹ Ernesto Pérez Martínez¹ Raiko Cruz Sosa¹

¹ Hospital General Universitario Dr. Gustavo Aldereguía Lima, Cienfuegos, Cienfuegos, Cuba, CP: 55100

Cómo citar este artículo:

Echazabal-Leal M, Pérez-Martínez E, Cruz-Sosa R. Cardioversor-desfibrilador automático implantable a paciente con muerte súbita recuperada. **Revista Finlay** [revista en Internet]. 2018 [citado 2019 Abr 18]; 8(2):[aprox. 5 p.]. Disponible en: <http://www.revfinlay.sld.cu/index.php/finlay/article/view/597>

Resumen

El cardiodesfibrilador automático implantable ha sido una de las modalidades terapéuticas altamente efectivas en el tratamiento de las arritmias malignas. Actualmente se ha extendido su indicación en la prevención primaria de pacientes con cardiopatías estructurales severas con alto riesgo de presentar arritmias ventriculares. Se presenta el caso de un paciente de 72 años de edad, con antecedentes de hipertensión arterial y cardiopatía isquémica crónica que evolucionó a una miocardiopatía dilatada. Este paciente acudió a los servicios médicos porque comenzó a presentar pérdidas transitorias de la conciencia con recuperación espontánea, acompañadas de palpitaciones de muy corta duración, durante su estadía en el Servicio de Urgencias presentó taquiarritmia, la cual repitió de manera involuntaria, por lo que se decidió su admisión con el diagnóstico de taquicardia ventricular sincopal. El objetivo de este artículo es demostrar que es posible, sin grandes recursos, el implante exitoso de estos dispositivos en el Servicio de Cardiología de las instituciones asistenciales.

Palabras clave: desfibriladores implantables, muerte súbita cardiaca, taquicardia, cardiomiopatías

Abstract

The implantable automatic cardio-desfibrillator has been one of the therapeutic modalities highly effective in the treatment of malignant arrhythmia. Currently its indication has been extended to the primary health care of patients with severe structural cardiopathies and high risk of ventricular arrhythmia. A case of a 72 year old patient with history of arterial hypertension and chronic ischemic cardiopathy which developed into a dilated mio-cardiopathy. This patient came to the medical services due to transitory loss of consciousness with natural recovery, accompanied by short duration gallop rhythm. While in the emergency service he had a tachyarrhythmia which repeated spontaneously. For this reason it was decided to admit him with the diagnosis of ventricular arrhythmia syncope. The objective of this paper is to demonstrated that it is possible, without great resources, the implant of these devices at the cardiology service of the assisting institutions.

Key words: defibrillators implantable, death sudden cardiac, tachycardia, cardiomyopathies

Recibido: 2018-02-07 08:29:08

Aprobado: 2018-03-23 08:46:15

Correspondencia: Magdiel Echazabal Leal. Hospital General Universitario Dr. Gustavo Aldereguía Lima. Cienfuegos. magdiel.echazabal@gal.sld.cu

INTRODUCCIÓN

En la década de los años 70, los sobrevivientes de muerte súbita (MS) no tratados tuvieron una mortalidad anual de un 30 % y una mortalidad total de 70-80 % en 5 años; con el tratamiento empírico con fármacos antiarrítmicos (FAA), sin estudios seriados de drogas, la recurrencia en 1 año fue de 20-30 % y la mortalidad de 70-80 % en 5 años. Se necesitaban métodos terapéuticos alternativos ante los FAA poco exitosos. Muchos pacientes morían inesperadamente en la era precedente al uso del cardioversor-desfibrilador automático implantable (CDAI), cuando no eran monitoreados en una unidad de cuidados intensivos coronarios y no sobrevivían al primer episodio de taquicardia. El CDAI ha logrado una reducción del 30 % del riesgo relativo de MS cardíaca en pacientes con arritmias ventriculares malignas (AVM). El uso de este dispositivo resulta la terapia de elección en casos con paro cardíaco previo o de taquicardia ventricular (TV) con poca tolerancia hemodinámica. Es altamente exitoso para terminar la TV y la fibrilación ventricular (FV).^{1,2}

El CDAI ha revolucionado el tratamiento de los pacientes con insuficiencia cardíaca, cardiopatía isquémica y otras cardiopatías que conllevan un alto riesgo de muerte súbita, debido a que es una intervención que realmente incrementa la supervivencia en todos estos enfermos. Incluso su utilización en la prevención primaria como lo reflejó el estudio *Multicenter Automatic Defibrillator Implantation with Cardiac Resynchronization Therapy (MADIT)* (por sus siglas en inglés), en el cual se implantó CDAI a pacientes con infarto agudo del miocardio previo, fracción de eyección del ventrículo izquierdo (FEVI) menor o igual 35% y taquicardia ventricular no sostenida (TVNS) o TV inducibles no suprimibles con procainamida, para demostrar la mayor supervivencia con respecto a los pacientes tratados con FAA.³

Aunque los estudios muestran que el cardioversor-desfibrilador automático implantable (CDAI) resuelve las arritmias

ventriculares malignas (AVM), su empleo creció con gran rapidez al desarrollarse la implantación transvenosa de los electrodos y la colocación subpectoral del dispositivo en los tempranos años de la década de los 90, además, por la posibilidad del ritmo antibradicárdico y antitaquicárdico y la discriminación entre arritmias supraventriculares y ventriculares (sobre todo con los dispositivos bicámara). Más de 170 000 dispositivos se implantaron en el mundo en el año 2003 y de 400 000 a 450 000 nuevos en 8 años (1996-2003) Con el paso de los años el implante de estos dispositivos ha ido en aumento, así lo refleja el último registro español de CDAI, por lo que ha disminuido notablemente la mortalidad en los pacientes con alto riesgo de muerte súbita.⁴

PRESENTACIÓN DEL CASO

Se presenta el caso de un paciente de 72 años de edad, de color de piel blanca, con antecedentes de hipertensión arterial y cardiopatía isquémica crónica que evolucionó a una miocardiopatía dilatada. Este paciente acudió a los servicios médicos porque comenzó a presentar pérdidas transitorias de la conciencia con recuperación espontánea, acompañadas de palpitaciones, de muy corta duración, durante su estadía en el Servicio de Urgencias presentó taquiarritmia, la cual repitió espontáneamente, posteriormente fue evaluado por el cardiólogo de guardia, quien decidió su admisión en el servicio con el diagnóstico de taquicardia ventricular (TV) sincopal.

Al ingreso se le realizaron varios exámenes hematológicos, que incluyeron coagulograma completo, ionograma, enzimas cardíacas, con el objetivo de encontrar causas secundarias de TV, sin embargo, los resultados demostraron que no existían elementos metabólicos o electrolíticos como agentes causales.

Se recibió al paciente en ritmo sinusal y con estabilidad hemodinámica. En sala presenta nuevamente cuadro de TV sin pulso. (Figura 1).

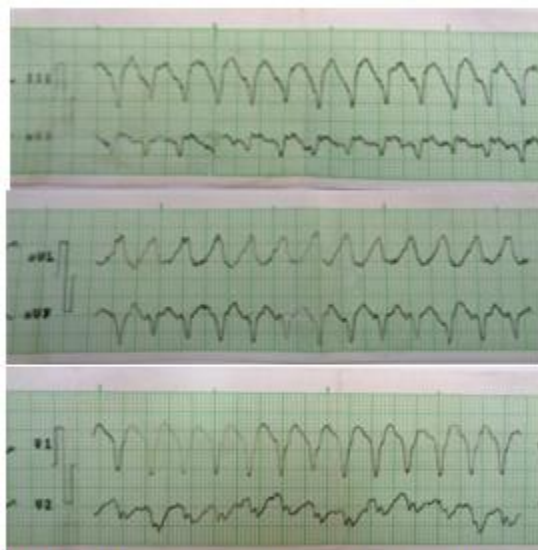

Figura 1. Registro eléctrico donde se constata taquicardia ventricular monomórfica

La taquicardia ventricular se asistió con desfibrilación, por lo que se logró la reversión al ritmo sinusal, y el paciente evolucionó de manera favorable, luego se comenzó tratamiento con amiodarona.

Se realizó ecocardiograma con ventrículo izquierdo remodelado, dilatado, FEVI: 45 %. Cierre apexiano subóptimo con acinesia de segmentos posteroinferiores, medios y basales, patrón de función diastólica prolongado y se confirmó el diagnóstico de miocardiopatía dilatada de etiología isquémica.

Se decidió dar el alta hospitalaria con seguimiento por consulta de arritmias.

En consulta externa se evaluó la evolución del paciente que refirió presentar episodios de presíncope, por lo que se decidió realizarle el implante de un CDAI, el cual tendría indicación como prevención secundaria y podría en múltiples ocasiones finalizar las taquicardias con las terapias de sobreestimulación sin la necesidad de la desfibrilación. De esta forma se

realizó la cirugía programada.

Técnica de implante

El paciente fue premedicado con cefazolina 1g. como profilaxis antibiótica, a nivel del surco deltopectoral izquierdo se realizó incisión quirúrgica de 4 cm. Se disecó la vena cefálica con un corte de un tercio de esta, se introdujo electrodo ventricular *Sprint Quattro* de fijación pasiva y se colocaron ambos dispositivos de desfibrilación en su lugar correspondiente: ápex de ventrículo derecho y vena cava superior. Se registraron las siguientes medidas intraoperatorias: umbral de estimulación ventricular de 0,5 V, impedancia de 1100 ohmios, mientras que la señal intracavitaria ventricular detectada fue de 8,5 mV, impedancia de dispositivo de vena cava superior 52 ohmios, el dispositivo de ápex de ventrículo derecho 46 ohmios. Se fijó el electrodo y se colocó el generador Medtronic MAXIMO II VR D284VRC el cual se posicionó a nivel subcutáneo. Se realizó el cierre por planos. (Figura 2).

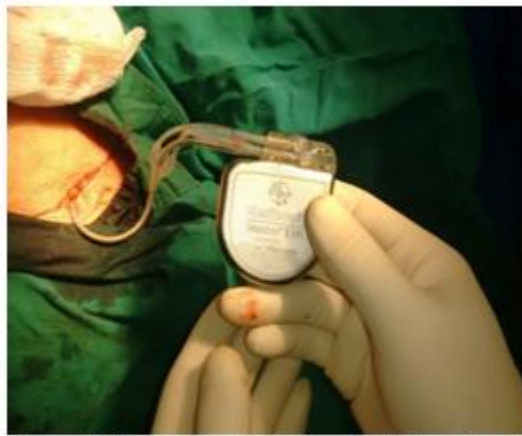

Figura 2. Generador conectado a electrodos antes de introducirse en el bolsón

Posterior al implante se realizó rayos x de tórax

posteroanterior y se confirmó la posición del electrodo. (Figura 3).

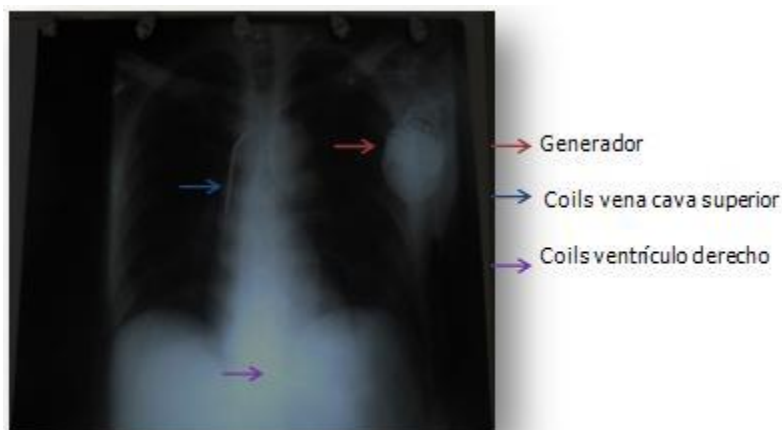


Figura 3. Radiografía posteroanterior de tórax posterior al implante del CDAI

Se mantuvo al paciente 48 horas en la sala bajo observación y se egresó asintomático. Se retiró la amiodarona, y se siguió la evolución en consultas periódicas de programación. Actualmente ha transcurrido más de un año desde el implante sin ninguna complicación, el paciente está reincorporado a su trabajo y disfruta de una excelente calidad de vida.

DISCUSIÓN

El CDAI es el tratamiento de elección para la prevención secundaria de MS en pacientes recuperados de paro cardiaco de causa no corregible o con taquicardias ventriculares mal

toleradas, especialmente si tienen disfunción ventricular izquierda grave.⁴ Es este un dispositivo capaz de reconocer los episodios de taquicardia del paciente y tratarlos, en función de la programación que se haya realizado de él, mediante estimulación antitaquicardia o mediante descargas eléctricas. Además también puede actuar, en caso necesario, como marcapasos. Algunos dispositivos permiten realizar terapia de resincronización cardiaca (TRC) mediante estimulación simultánea de ambos ventrículos, útil en pacientes con insuficiencia cardiaca refractariaa pesar del tratamiento farmacológico óptimo.^{5,6} Los CDAI actuales pueden realizar función de cardioversión de TV,

porque administran choques sincronizados con el QRS, e incluso, de arritmias auriculares (los dispositivos bicamerales que realizan estimulación o choques en la aurícula derecha). Tienen memoria para guardar lo que le ocurre al paciente, almacenan todos los episodios arrítmicos e informan sobre la fecha, duración, la terapia que logró la terminación de la taquicardia, los intervalos R-R de los episodios, e incluso, los electrogramas de estos como si fuera un electrocardiograma (ECG) de la taquicardia, lo cual permite analizar si un episodio ha sido ventricular o no, y ayuda en la programación adecuada del dispositivo, al evitar terapias inadecuadas.⁷ Permiten realizar estudios electrofisiológicos sin necesidad de introducir catéteres. Lo cual ha permitido un incremento notable en el número de implantes en el mundo, por ejemplo: El Registro Español de Desfibrilador Automático Implantable de 2014 recoge información del 82% de los implantes realizados en España. El número de implantes ha crecido respecto a los datos de los últimos años. El porcentaje de indicación por prevención primaria ha aumentado. Según el XI Informe Oficial de la Sección de Electrofisiología y Arritmias de la Sociedad Española de Cardiología el número de implantes comunicados fue de 4.911. La tasa de implantes fue 106 por millón de habitantes y la estimada, 128. Los primoimplantes fueron el 72,2%, datos que se obtuvieron de 162 hospitales. La mayoría de los implantes (82%) se realizaron en varones. La media de edad fue $61,8 \pm 13,7$ años. La mayoría de los pacientes presentaban una disfunción ventricular grave o grave-moderada y clase funcional II de la *New York Heart Association*. La cardiopatía más frecuente fue la isquémica, seguida de la dilatada. Las indicaciones por prevención primaria han sido del 58,5%. Los implantes realizados por electrofisiólogos fueron el 85,6%.⁸⁻¹⁰ De manera similar sucede en Cuba, donde se evidencia un incremento en el número de implantes de CDAI en los centros especializados que incluyen la prevención primaria, lo cual permite que pacientes con alto riesgo se beneficien de la terapia.^{11,12} Es necesario mejorar la selección de pacientes por medio de los métodos invasivos y no invasivos de estratificación de riesgo: la insuficiencia cardiaca clínica, la clase funcional, el electrocardiograma (anchura del QRS, bloqueo de rama izquierda, hipertrofia ventricular izquierda, microvoltaje y alternancia de la onda T, intervalo QT y su dispersión, extrasístoles ventriculares, TV no sostenida), la cuantía de la enfermedad de las arterias coronarias, la extensión del infarto, la

FEVI, la señal eléctrica promediada, la variabilidad de la frecuencia cardiaca, la respuesta barorreceptora, los estudios Holter y electrofisiológicos, lo que nos permitirá extender cada vez más el uso de los CDAI a todo paciente con indicación para el implante.¹³

REFERENCIAS BIBLIOGRÁFICAS

1. Dorantes M. Complicaciones del cardioversor-desfibrilador automático implantable. Tormenta eléctrica arrítmica. Rev Cubana Invest Bioméd [revista en Internet]. 2011 [citado 12 Dic 2017];30(4):[aprox. 10p]. Disponible en: http://scielo.sld.cu/scielo.php?script=sci_arttext&pid=S0864-03002011000400011
2. Alemán AA, Dorantes M, Castro HJ, González GL, Coto HY, Rodríguez GMA. Arritmias ventriculares malignas en pacientes con cardiodesfibrilador implantable: signos eléctricos predictores de recidivas. Corsalud [revista en Internet]. 2014 [citado 23 Dic 2016];6(1):[aprox. 7p]. Disponible en: <http://www.corsalud.sld.cu/sumario/2014/v6n1a14/marcadorestv.html>
3. Azueta J, Fernández J, Ruíz A. Indicaciones y utilización del desfibrilador automático implantable ¿está infrautilizada esta terapia en nuestro medio?. Cardiocore [revista en Internet]. 2015 [citado 23 Ene 2018];50(3):[aprox. 5p]. Disponible en: <http://www.elsevier.es/es-revista-cardiocore-298-articulo-indicaciones-utilizacion-del-desfibrilador-automatico-S1889898X15000596>
4. Gómez J, Márquez MF. Mirowski, su formación en el Instituto Nacional de Cardiología Ignacio Chávez y su gran legado: el desfibrilador automático implantable. Arch Cardiol Méx [revista en Internet]. 2010 [citado 23 Feb 2017];80(4):[aprox. 9p]. Disponible en: http://www.scielo.org.mx/scielo.php?script=sci_arttext&pid=S1405-99402010000400018
5. Dorantes SM, Trung CP. Estimulación eléctrica programada del corazón en el síndrome de Brugada. Parte I: Una visión actual. Corsalud [revista en Internet]. 2015 [citado 27 Ene 2017];7(1):[aprox. 6p]. Disponible en: <http://www.medigraphic.com/cgi-bin/new/resumen.cgi?IDARTICULO=58022>
6. Castro JA. Sexo femenino y Síndrome de

- Brugada ¿Menor riesgo que en los hombres?. Rev Cubana Cardiol Cir Cardiovas [revista en Internet]. 2013 [citado 23 Sep 2017];19(3-4):[aprox. 12p]. Disponible en: <http://www.revcardiologia.sld.cu/index.php/revcardiologia/article/view/275/497>
7. Castro JA. ¿Se deben implantar desfibriladores automáticos en pacientes portadores del síndrome de Brugada que hayan presentado síncope de dudosa causa arrítmica o estén asintomáticos?. Rev Cubana Cardiol Cir Cardiovas [revista en Internet]. 2010 [citado 23 Ene 2016];16(4):[aprox. 8p]. Disponible en: <http://www.revcardiologia.sld.cu/index.php/revcardiologia/article/view/212>
8. Alzueta J, Pedrote A, Fernández I. Registro Español de Desfibrilador Automático Implantable x Informe Oficial de la Sección de Electrofisiología y Arritmias de la Sociedad Española de Cardiología (2013). Rev Esp Cardiol [revista en Internet]. 2014 [citado 12 Nov 2017];67(11):[aprox. 10p]. Disponible en: <http://www.revespcardiol.org/es/registro-espanol-desfibrilador-automatado-implantable-articulo/90355274/>
9. Paneque I, Carrión MR, Casado R, Fernández JM, Pinilla C. Vivir con un desfibrilador automático implantable: un estudio cualitativo de las experiencias de los pacientes. Index Enferm [revista en Internet]. 2014 [citado 2 Ene 2018];23(1-2):[aprox. 5p]. Disponible en: http://scielo.isciii.es/scielo.php?script=sci_arttext&pid=S1132-12962014000100007&lng=es
10. Lobo LL, Bevacqua RJ. Nuevos dispositivos implantables para el manejo cardiovascular y especialmente para insuficiencia cardíaca. Insufcard [revista en Internet]. 2014 [citado 10 Abr 2018];9(4):[aprox. 20p]. Disponible en: http://www.scielo.org.ar/scielo.php?script=sci_arttext&pid=S1852-38622014000400003&lng=es
11. Girona AC. El Trueta implanta por primera vez un desfibrilador automático cardíaco [Internet]. Barcelona: La Vanguardia; 2017 [citado 23 Ene 2018]. Disponible en: <http://www.lavanguardia.com/local/girona/20170209/414180789369/trueta-implanta-desfibrilador-automatado-cardiaco.html>
12. Arias M, Pachón M, Akerström F, Puchol A, Sánchez A, Rodríguez L. Desfibrilador subcutáneo: papel en la prevención de la muerte súbita en presencia de una prótesis mecánica tricúspide. Rev Esp Cardiol [revista en Internet]. 2016 [citado 12 Ene 2017];69(3):[aprox. 13p]. Disponible en: <http://www.revespcardiol.org/es/desfibrilador-subcutaneo-papel-prevencion-muerte/articulo/90449156/>
13. Tjong VY, Brouwer TF, Kooiman KM, Smeding L, Koop B, Soltis B, et al. Communicating Antitachycardia Pacing-Enable Leadless Pacemaker and Subcutaneous Implantable Defibrillator. JACC [revista en Internet]. 2016 [citado 23 Ene 2017];67(15):[aprox. 15p]. Disponible en: <http://www.onlinejacc.org/content/67/15/1865>