

Presentaciones de casos

## Carcinoma primario de células escamosas en vesícula biliar

### Primary Carcinoma in Squamous Cells of the Gallbladder

Javier Martínez Navarro<sup>1</sup> Virgen Yazmín Martínez Navarro<sup>2</sup> Lisanka Fumero Roldán<sup>1</sup>

<sup>1</sup> Hospital General Universitario Dr. Gustavo Aldereguía Lima, Cienfuegos, Cienfuegos, Cuba

<sup>2</sup> Policlínico Docente Mario Muñoz Monroy, Abreus, Cienfuegos, Cuba

#### Cómo citar este artículo:

Martínez-Navarro J, Martínez-Navarro V, Fumero-Roldán L. Carcinoma primario de células escamosas en vesícula biliar. **Revista Finlay** [revista en Internet]. 2018 [citado 2019 Sep 19]; 8(3):[aprox. 5 p.]. Disponible en: <http://www.revfinlay.sld.cu/index.php/finlay/article/view/644>

#### Resumen

El cáncer de vesícula biliar es poco frecuente. Su pronóstico está relacionado con la detección temprana y el grado de penetración de la neoplasia en la pared vesicular. Este carcinoma presenta elevada mortalidad, por lo que realizar el diagnóstico precoz es una necesidad imperiosa. Se presenta el caso de un paciente de 81 años de edad con antecedentes patológicos personales de diabetes mellitus tipo II e hipertensión arterial bajo tratamiento regular medicamentoso. Este paciente ingresó en el Servicio de Medicina Interna pues desde hacía un mes presentaba un cuadro de aumento de volumen abdominal e ictericia generalizada, acompañada de dolor moderado en hipocondrio derecho de aparición postprandial inmediato que aliviaba con la administración de analgésicos habituales. El último mes se acompañó de vómitos escasos, astenia marcada, pérdida del apetito, disnea intensa permanente y tos húmeda con expectoración amarillenta, se constató ascitis de moderada cuantía. La gravedad del paciente no permitió avanzar en el estudio de su caso. La necropsia concluyó con diagnóstico de carcinoma primario de células escamosas de vesícula biliar, entidad esta que constituye una rareza en nuestro medio, razón por la que se realiza la presentación del caso.

**Palabras clave:** carcinoma de células escamosas, vesícula biliar, detección precoz del cáncer, informes de casos

#### Abstract

Cancer in the gallbladder is infrequent. Its prognosis is related to the early detection and the degree of its penetration in the bladder wall. This carcinoma presents a high mortality therefore early diagnosis in a vital need. A case of an 81 year old patient is presented, with antecedents of type II diabetes mellitus and high blood pressure on permanent drug treatment. The patient was admitted to the internal medicine ward due to an increase of abdominal volume and generalized icterus, accompanied by a mild pain over the right hypochondria which appeared immediately after eating and relived with common analgesics. During the last month it was accompanied by a few vomits, marked asthenia, loss of appetite, intense and permanent dyspnea, and productive cough with yellowish expectoration and a moderate ascites. The severity of the illness did not allow finishing the case study. Clinical necropsy confirmed a diagnosis of primary gallbladder squamous cell carcinoma. This medical condition is an odd in our context reason for which the case is presented.

**Key words:** carcinoma squamous cell, gallbladder, early detection of cancer, case reports

**Recibido:** 2018-09-25 11:11:33

**Aprobado:** 2018-09-25 17:54:19

**Correspondencia:** Javier Martínez Navarro. Hospital General Universitario Dr. Gustavo Aldereguía Lima. Cienfuegos. [javier.martinez@gal.sld.cu](mailto:javier.martinez@gal.sld.cu)

## INTRODUCCIÓN

El carcinoma de vesícula biliar (CVB) es poco frecuente en el mundo, además de altamente fatal. Incluso, después de dos siglos de su primera descripción, esta entidad se sigue caracterizando por un pronóstico desfavorable debido a la progresión silenciosa de su evolución.<sup>1</sup>

La enfermedad afecta fundamentalmente a una población con factores de riesgo tales como: colestistolitiasis (CL), edad avanzada, obesidad y pertenecer al sexo femenino. A pesar de los avances tecnológicos modernos, el diagnóstico suele ser tardío; que resulta de un hallazgo casual durante la colecistectomía o es descubierto mediante el examen anatomopatológico de la pieza operatoria.<sup>2</sup>

Desde el punto de vista histopatológico, el 95 % de los cánceres vesiculares corresponden a adenocarcinomas de tipo usual (tubulares, papilares y mixtos con distintos grados de diferenciación en los que predominan los moderadamente y poco diferenciados). Le siguen en frecuencia los carcinomas adeno-escamosos. En la mayoría de los casos de tumores que inicialmente se consideraron como escamosos, el mapeo de la pieza quirúrgica ha demostrado la existencia además de un componente glandular, siendo este tipo histológico puro (carcinoma escamoso) una rareza en este órgano.<sup>3</sup> El diagnóstico de carcinoma primario de células escamosas de vesícula biliar es una entidad que constituye una rareza en nuestro medio, razón por la cual se realiza la presentación del caso.

## PRESENTACIÓN DEL CASO

Se presenta el caso de un paciente de 81 años de edad, de procedencia rural, con antecedentes patológicos personales de diabetes mellitus tipo II (DM) bajo tratamiento con hipoglucemiantes orales (glibenclamida 5 miligramos (mg) 3 veces al día), hipertensión arterial (HTA) para lo cual llevó tratamiento con enalapril 20 mg al día. Este paciente acudió a consulta pues desde hacía un mes presentaba un cuadro de aumento de volumen abdominal e ictericia generalizada acompañada de dolor moderado en hipocondrio derecho de aparición postprandial inmediato que aliviaba con la administración de analgésicos habituales. Este dolor se hizo más recurrente en el último mes en el que aparecieron vómitos escasos con restos de alimentos. Se refirió además astenia marcada, pérdida del apetito,

disnea intensa permanente y tos húmeda con expectoración amarillenta.

Al examen físico se constató abdomen globuloso por ascitis de gran cuantía con maniobra de Tarral positiva, ictericia evidente (durante los últimos 15 días) así como dolor a la palpación profunda en hipocondrio derecho. No se palparon masas tumorales. Se observaron edemas escrotales, en ambos miembros inferiores de fácil Godet. En el aparato respiratorio se auscultaron abundantes ruidos transmitidos con rocos en ambos campos pulmonares y estertores crepitantes bibasales. Se decidió realizar el ingreso del paciente en el Servicio de Medicina Interna.

En los estudios analíticos se observó:

Hemoglobina: 88 g/L. Eritrosedimentación: 112 mm/h. Transaminasa glutámico pirúvica: 156 UI/L. Transaminasa glutámico oxalacética: 134 UI/L. Bilirrubina total: 29 mmol/L. Bilirrubina directa: 17 mmol/L.

Se realizó paracentesis para evacuar la ascitis, cuantificando 2500 mililitros de líquido amarillento, se envió la muestra para estudio citológico al departamento de anatomía patológica que informó: estudio positivo de células neoplásicas malignas.

La ecografía abdominal (estudio practicado posterior a paracentesis) mostró: ascitis de pequeña cuantía, vesícula biliar aumentada de volumen con paredes engrosadas difusamente y presencia en la luz de múltiples cálculos biliares que producían sombra acústica posterior, que medían hasta 2 centímetros de diámetro. El peritoneo parietal se hallaba engrosado de manera difusa con abundantes gases. En el lóbulo derecho hepático se observó imagen hiperecogénica de 48 x 35 milímetros de aspecto tumoral, además de adenopatías periaórticas y para hiliares hepáticas de hasta 2 centímetros en su diámetro mayor. Se sugirió tomografía axial computarizada simple y contrastada de abdomen con el paciente en ayunas.

No se pudo terminar el estudio clínico del paciente pues su estado empeoró progresivamente hasta su muerte, pues falleció a las 48 horas tras una parada cardiorrespiratoria de la cual no logró recuperarse. Se realizó la necropsia clínica, donde en el hábito externo del cadáver se evidenció como dato relevante coloración amarilla de piel y mucosas así como

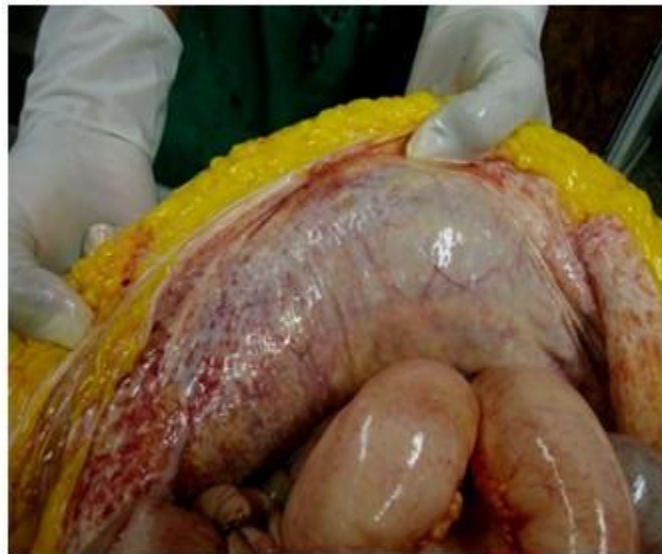abdomen globuloso y renitente con presencia de onda líquida. (Figura 1).



**Figura 1.** Hábito externo del cadáver. Nótese al abdomen globuloso y la ictericia, más evidente hacia la porción abdominal inferior

A la apertura de cavidades se observó gran ascitis, cuyo líquido mostró las características anteriormente descritas, se cuantificaron 2000

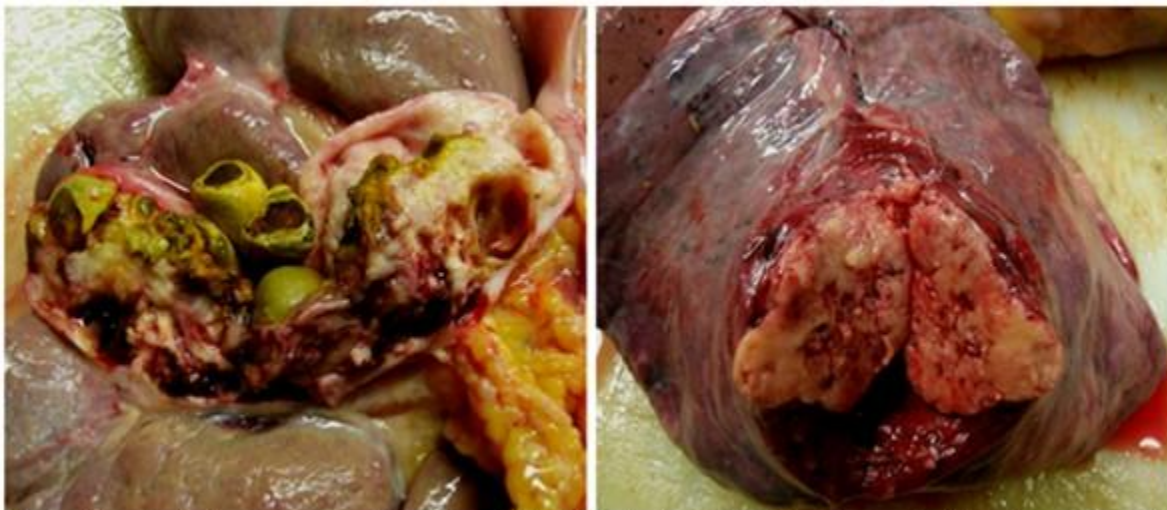ml en cavidad abdominal. El peritoneo parietal engrosado infiltrado por proceso tumoral, tal como se muestra. (Figura 2).



**Figura 2.** Aspecto del peritoneo parietal

Se constató una vesícula biliar tumoral con presencia de múltiples litiasis facetadas de hasta 2 cm, masa tumoral de 3 cm de aspecto metastásico en base pulmonar derecha (BPD),

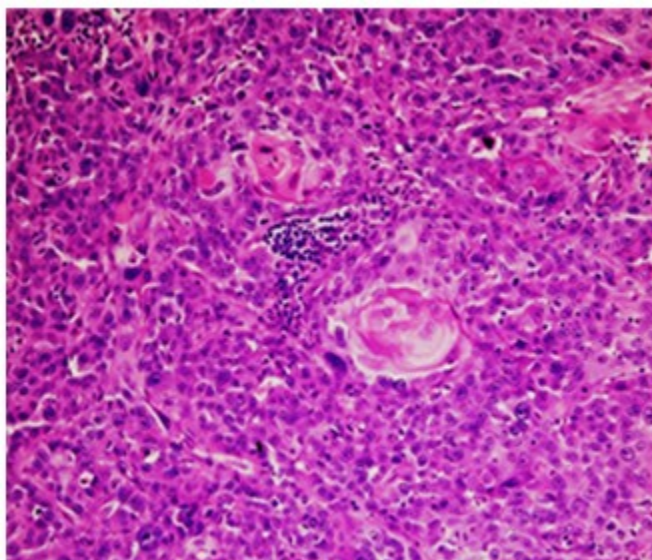
como se muestra, además de metástasis hepáticas y ganglionares. Dentro de otros hallazgos de interés se demostró una traqueobronquitis aguda purulenta que constituyó la causa directa de muerte. (Figura 3).



**Figura 3.** Izquierda: Aspecto macroscópico de la vesícula biliar; Obsérvese las litiasis y las características tumorales de la mucosa y de la pared del órgano. Derecha: masa tumoral metastásica en BPD

La conclusión microscópica de esta neoplasia, según el informe de AC se correspondió a carcinoma de células escamosas

moderadamente diferenciado e infiltrante de vesícula biliar asociado a colecistitis crónica severa con múltiples litiasis. (Figura 4).



**Figura 4.** Aspecto histológico del carcinoma escamoso presente en la vesícula biliar

## DISCUSIÓN

La vesícula es un órgano muscular revestido en su interior por una mucosa de epitelio glandular mucoproducción; externamente está cubierta por peritoneo, excepto en el lecho hepático donde se encuentra una adventicia; de allí que el primer foco de propagación de una lesión neoplásica de la vesícula, usualmente sea el hígado. Su componente glandular explica que el tumor maligno más frecuente sea el adenocarcinoma puro, hasta en 71,2 % de los casos. El resto de los tipos histológicos, como el carcinoma adeno-escamoso y el escamoso puro, representan el 1,36 %.<sup>4</sup> El CVB suele cursar sin dolor ni ningún otro síntoma hasta en etapas avanzadas de la enfermedad. El riesgo de metástasis aumenta cuando se incrementa el tamaño tumoral. Las metástasis linfonodales se encuentran entre 35-80 % de los pacientes con enfermedad en estadios avanzados. El compromiso metastásico extrahepático es poco frecuente.<sup>4,5</sup> El caso que se reporta correspondió a un carcinoma escamoso puro moderadamente diferenciado de vesícula biliar con metástasis hepáticas, pulmonares y en ganglios linfáticos regionales.

Los factores de riesgo descritos para CVB son, entre otros: pertenecer al género femenino, historia de coledocistitis y edad mayor a 60 años. El cáncer de vesícula biliar, generalmente, se origina en un contexto de inflamación crónica. En la mayoría de los pacientes, esta inflamación se explica por la presencia de cálculos biliares de colesterol. La sola existencia de litos intravesiculares incrementa el riesgo de cáncer de vesícula biliar entre 4 y 5 veces. El principal factor de riesgo del CVB es la coledocistitis (CL). Esta se reporta en 79 a 100 % de los casos.<sup>6,7</sup> En el reporte que se presenta se constató CL múltiples asociada a coledocistitis crónica moderada.

Respecto a la clínica de los pacientes, el síntoma más frecuente es el dolor abdominal y entre los menos frecuentes se reportan la fiebre, la astenia y edemas. El signo más frecuente es la ictericia.<sup>8</sup> Estos síntomas estuvieron presentes en este caso.

La gran mayoría de los pacientes que cursan con CVB e ictericia al momento del diagnóstico presentan enfermedad diseminada, incluso si no es detectable en el estudio preoperatorio o exploración quirúrgica. Los criterios de irresecabilidad del CVB son los siguientes: mal

estado general del paciente; presencia de metástasis hepáticas, peritoneales o a distancia; afección extensa del tronco principal de la vena porta o de la arteria hepática, y afección bilateral de ambas ramas portales o arteriales.<sup>9</sup> El estudio autopsico practicado a este paciente permitió evidenciar que se trataba de una enfermedad avanzada con metástasis orgánicas múltiples y peritoneales; esta última justificaba la ascitis grave y a repetición que se presentó.

El CVB ocupa el quinto lugar entre los padecimientos oncológicos que afectan al tracto gastrointestinal. Generalmente suele diagnosticarse tras una colecistectomía y se considera de mal pronóstico. La incidencia de esta entidad aumenta con la edad, la que a nivel mundial varía según literatura internacional de 65 a 75 años con una media de 67 años; aumenta su riesgo de mortalidad en la séptima década de vida y predomina en el sexo femenino, a excepción de los carcinomas endocrinos, que son más frecuentes en el hombre y que se presentan a una edad más temprana.<sup>10</sup>

En el caso que se presenta se observó una variante rara del CVB, que se comportó de manera agresiva en un varón de 81 años de edad con antecedentes patológicos personales de diabetes mellitas, no insulino dependiente y con padecimiento de HTA, cuya gravedad al ingreso no permitió concluir el estudio. La AC con su estudio macro y microscópico fue la herramienta que permitió realizar este diagnóstico no habitual en nuestro medio.

## REFERENCIAS BIBLIOGRÁFICAS

1. Hundal R, Shaffer EA. Gallbladder cancer: epidemiology and outcome. *Clin Epidemiol.* 2014;6(1):99-109
2. Ramírez AS, Martínez E, Román R, Gamarra E, Villalba W. Cáncer de la vesícula biliar. Experiencia de 10 años del Instituto Nacional del Cáncer. *Rev Cir Parag [revista en Internet].* 2016 [citado 22 Nov 2017];40(2):[aprox. 4p]. Disponible en: <http://scielo.iics.una.py/pdf/sopaci/v40n2/2307-0420-sopaci-40-02-00008.pdf>
3. Gómez CF, Mejía FA, García CA, García E. Carcinoma escamocelular puro primario de vesícula biliar. *Médicas UIS [revista en Internet].* 2012 [citado 22 Nov 2017];25(2):[aprox. 4p]. Disponible en:

<http://revistas.uis.edu.co/index.php/revistamedicinasuis/article/view/3153>

4. Redondo K, Rivero S, Ruiz K, Díaz J, Lozano D, Luna L. Carcinoma adenoescamoso de la vesícula biliar, una rara variedad histológica. Rev Colomb Cir [revista en Internet]. 2015 [citado 15 Nov 2017];30(3):[aprox. 7p]. Disponible en: [http://www.scielo.org.co/scielo.php?script=sci\\_arttext&pid=S2011-75822015000300012&lng=en](http://www.scielo.org.co/scielo.php?script=sci_arttext&pid=S2011-75822015000300012&lng=en)

5. Humeres P, González P, González J, Prado E, Hiplan E. Carcinoma vesicular de células en anillo de sello: diseminación poco frecuente. Reporte de un caso con tomografía computada por emisión de positrones con flúor 18-deoxiglucosa. Rev Méd Chile [revista en Internet]. 2017 [citado 2 Feb 2018];145(4):[aprox. 6p]. Disponible en: [http://www.scielo.cl/scielo.php?script=sci\\_arttext&pid=S0034-98872017000400013&lng=es](http://www.scielo.cl/scielo.php?script=sci_arttext&pid=S0034-98872017000400013&lng=es)

6. Noriega VM, Álvarez M, Hernández R, Rodríguez R, Bieletto EO, Fenig J. Carcinoma de vesícula biliar incidental después de colecistectomía. Análisis de los hallazgos patológicos a cinco años. Acta Méd Grupo Ángeles [revista en Internet]. 2016 [citado 21 Abr 2018];14(4):[aprox. 5p]. Disponible en: <http://www.medigraphic.com/pdfs/actmed/am-2016/am164b.pdf>

7. González MA, Villegas E, González D, Gutiérrez A, López JA, Athié AJ. Carcinoma neuroendocrino de células pequeñas de vesícula biliar. Un

hallazgo inesperado con el uso de laparoscopia diagnóstica. Cir Cir [revista en Internet]. 2017 [citado 22 Abr 2018];85(2):[aprox. 8p]. Disponible en: <http://www.redalyc.org/pdf/662/66250058013.pdf>

8. Latorre G, Ivanovic-Zuvic SD, Corsi SO, Valdivia CG, Margozzini MP, Olea OR, et al. Cobertura de la estrategia preventiva de cáncer de vesícula biliar en Chile: Resultados de la Encuesta Nacional de Salud 2009-2010. Rev Méd Chile [revista en Internet]. 2015 [citado 27 Oct 2017];143(2):[aprox. 10p]. Disponible en: [http://www.scielo.cl/scielo.php?script=sci\\_arttext&pid=S0034-98872015000200002&lng=es](http://www.scielo.cl/scielo.php?script=sci_arttext&pid=S0034-98872015000200002&lng=es)

9. Peña FE, Sánchez FA, Fernández J, Rodríguez MR. Frecuencia y perfil clínico de cáncer de vesícula biliar en pacientes colecistectomizados en 3 hospitales referenciales de Chiclayo entre 2011 y 2015. Rev Gastroenterol Perú [revista en Internet]. 2017 [citado 22 Abr 2018];37(2):[aprox. 4 p]. Disponible en: [https://scielo.conicyt.cl/scielo.php?pid=S0034-98872015000200002&script=sci\\_arttext](https://scielo.conicyt.cl/scielo.php?pid=S0034-98872015000200002&script=sci_arttext)

10. Pacheco MA, Mora EV, Urbistazu J, Revilla N, Fernández M, Payares E. Patología tumoral de la vesícula biliar: revisión de casuística del IOMP. Rev Venez Oncolog [revista en Internet]. 2017 [citado 22 Abr 2018];29(1):[aprox. 9p]. Disponible en: [http://www.oncologia.org.ve/site/upload/revista/pdf/09.\\_pacheco\\_m\\_\(59-64\).pdf](http://www.oncologia.org.ve/site/upload/revista/pdf/09._pacheco_m_(59-64).pdf)