

Presentaciones de casos

## Síndrome de reacción por drogas con eosinofilia y síntomas sistémicos. Presentación de un caso

### Drug Reaction Syndrome with Eosinophilia and Systemic Symptoms. Case Presentation

Omar Rangel Betarte<sup>1</sup> Mileny Acosta Fonseca<sup>1</sup> Vanessa Flores Hernández<sup>1</sup>

<sup>1</sup> Hospital Pediátrico Universitario Paquito González Cueto, Cienfuegos, Cienfuegos, Cuba, CP: 55100

#### Cómo citar este artículo:

Rangel-Betarte O, Acosta-Fonseca M, Flores-Hernández V. Síndrome de reacción por drogas con eosinofilia y síntomas sistémicos. Presentación de un caso. **Revista Finlay** [revista en Internet]. 2019 [citado 2022 Ene 23]; 9(1):[aprox. 5 p.]. Disponible en: <http://www.revfinlay.sld.cu/index.php/finlay/article/view/678>

#### Resumen

El síndrome de sensibilidad a drogas con eosinofilia y síntomas sistémicos es una reacción de hipersensibilidad que se desencadena por múltiples drogas, tales como antibióticos, antiinflamatorios, anticonvulsivantes que ocurre en el 2,2 % de los pacientes hospitalizados. Su importancia radica en la alta mortalidad, que puede alcanzar hasta un 30 %. Se presenta el caso de un niño de 5 años, con antecedentes de epilepsia diagnosticada, tratada con carbamazepina, que al corto tiempo de iniciar tratamiento anticonvulsivante evolucionó con fiebre de 11 días. Posteriormente aparecieron lesiones cutáneas eritematosas maculopapulares pruriginosas. Se ingresó con el diagnóstico de síndrome febril prolongado. Los exámenes de laboratorio revelaron eosinofilia, elevación de pruebas hepáticas y de proteína C reactiva. Se planteó síndrome de sensibilidad a drogas inducido por carbamazepina, tras resultado de la biopsia de piel se suspende el anticonvulsivante, remitiendo así el cuadro, con normalización de eosinófilos y función hepática. El paciente evolucionó sin fiebre y en buen estado general. Se presenta este caso por la baja prevalencia de este síndrome en el Hospital Pediátrico Universitario Paquito González Cueto de Cienfuegos.

**Palabras clave:** síndrome de hipersensibilidad a medicamentos, eosinofilia, informes de casos

#### Abstract

Drug reaction syndrome with eosinophilia and systemic symptoms is a reaction of hypersensitivity which triggers due to multiple drugs such as antibiotics, anti-inflammatory, anti-convulsants which occur in 2,2 % of admitted patients. Its importance is related in the high mortality that can achieve 30 %. A case of a 5 year old boy with antecedents of diagnosed epilepsy, treated with carbamazepine, who short time after starting the treatment had fever for 11 days. Posteriorly cutaneous erythematous pruritic maculopapular skin lesions appeared. He was admitted with the diagnosis of prolonged febrile syndrome. Laboratory test showed eosinophilia, elevation of liver tests and C-reactive protein. A syndrome of drug sensitivity was considered induced by carbamazepine, after the result of skin biopsy anti-convulsant is suspended thus improving the condition, with normalization of eosinophils and liver function. The patient progressed without fever and good general condition. The case is presented due to the low prevalence of this syndrome in the University Pediatric Hospital Paquito González Cueto. Cienfuegos.

**Key words:** drug hypersensitivity syndrome, eosinophilia, cases reports

**Recibido:** 2019-01-12 00:19:04

**Aprobado:** 2019-01-12 00:30:31

**Correspondencia:** Omar Rangel Betarte. Hospital Pediátrico Universitario Paquito González Cueto. Cienfuegos. [vdfacul@hosped.cfg.sld.cu](mailto:vdfacul@hosped.cfg.sld.cu)

## INTRODUCCIÓN

Las reacciones adversas cutáneas medicamentosas afectan al 2,2 % de los pacientes hospitalizados que reciben algún tipo de tratamiento sistémico. Los medicamentos frecuentemente asociados son los antibióticos en un 41 %, (amoxicilina, vancomicina y sulfametoxazol), los antiinflamatorios no esteroideos en un 11 % (especialmente el ibuprofeno), y los anticonvulsivantes en un 10 % (la carbamazepina es el más frecuente y otros como fenobarbital, lamotrigina, y fenitoína).<sup>(1)</sup>

La Organización Mundial de la Salud (OMS) define las reacciones adversas a medicamentos como una respuesta a un fármaco que es nociva y no intencionada, que tiene lugar cuando este se administra en dosis utilizadas normalmente en seres humanos para la profilaxis, diagnóstico o tratamiento de una enfermedad o para la modificación de una función fisiológica.<sup>(2)</sup>

El síndrome de sensibilidad a drogas con eosinofilia y síntomas sistémicos (DRESS) (*Drug Rash with Eosinophilia and Systemic Symptoms*) (por sus siglas en inglés) fue propuesto por Bocqueten el año 1996.<sup>(3)</sup> La incidencia internacional es de 0,4 casos por 1,000 000 habitantes en la población general. La sospecha de este síndrome es de suma importancia, ya que la tasa de mortalidad es aproximadamente entre un 10 a 30 %<sup>(4)</sup> respectivamente, y constituye una de las causas de muerte más frecuentes, además de la presencia de insuficiencia hepática, alteraciones de la coagulación y sepsis. Se han descrito varios factores de riesgo que incluyen ser del sexo femenino y color de la piel negra, cursar embarazo o lactancia, antecedentes de consumo de alcohol crónico o el uso de fármacos hepatotóxicos, antecedentes personales previos o familiares de DRESS, así como la presencia de inmunodeficiencias primarias o adquiridas y las neoplasias.<sup>(5)</sup>

Este síndrome se distingue por la triada clínica de fiebre, exantema y afectación multiorgánica.<sup>(6)</sup>

En el cuadro clínico, se describe la presencia de un exantema de característica morbiliforme, que aparece inicialmente en la cara, torso superior y extremidades superiores y en etapas tardías, se disemina hacia las extremidades inferiores al evolucionar en una erupción eritrodérmica cuya severidad no refleja el compromiso de los órganos internos, además el cuadro se asocia a

fiebre alta persistente.<sup>(7)</sup>

En el examen físico hay adenopatías diseminadas y hepatomegalia y en el 11 % de los casos hay daño renal de diferente severidad, que se manifiesta con hematuria, nefritis y falla renal.<sup>(8)</sup>

Los exámenes de laboratorio revelan eosinofilia que ocurre en el 30-52 % de los casos, además de presencia de linfocitos atípicos en el 47-63 % y trombocitopenia en el 24 %, además de elevación de las enzimas hepáticas.<sup>(9)</sup>

Respecto a su evolución y pronóstico, luego de la suspensión del fármaco, en la mayoría de los reportes hay mejoría clínica, sin embargo, la hepatitis puede empeorar y tardar meses en regresar a valores normales, aunque en la mayoría de los casos evoluciona sin secuelas.<sup>(10)</sup> Cabe mencionar que un grupo minoritario de pacientes continuará presentando erupciones inespecíficas y malestar general, incluso hasta un año después de la reacción inicial. Dichos pacientes tienen riesgo de desarrollar posteriormente enfermedades autoinmunes.<sup>(11)</sup>

La patogenia se conoce parcialmente, ya que diferentes mecanismos han sido implicados en su desarrollo. Se ha referido que puede existir un fenómeno inmunológico implicado en su origen que supone la liberación de citocinas por los linfocitos T y la activación de macrófagos.<sup>(12)</sup>

Otros mecanismos incluyen defectos de desintoxicación que conducen a la formación de metabolitos reactivos y reacciones inmunológicas posteriores, de acetilación lenta y reactivación de herpes humano, que incluyen los tipos 6 y 7 (HHV-6 y HHV-7), y el virus de Epstein-Barr.<sup>(13)</sup> El síndrome DRESS es de inicio tardío, de evolución lenta y clínicamente similar a procesos infecciosos, por lo que frecuentemente es mal diagnosticado.<sup>(14)</sup> Realizar el diagnóstico correcto es difícil debido a la variedad de anomalías clínicas y de laboratorio.<sup>(15)</sup> La suspensión inmediata del fármaco causante y el inicio del tratamiento con corticoesteroides sistémicos constituyen el pilar en el tratamiento del síndrome DRESS.<sup>(16,17)</sup>

El diagnóstico diferencial se debe plantear con otras erupciones cutáneas severas a fármacos, infecciones bacterianas, virales, linfomas y enfermedades del tejido conectivo. Dentro de las principales a descartar por su gravedad se encuentran el síndrome de *Stevens-Johnson*, necrólisis epidérmica tóxica, síndromes

hipereosinofílicos, linfomas de células T, síndrome de Sézary y lupus cutáneo eritematoso agudo.<sup>(18)</sup>

En el tratamiento es fundamental la pronta identificación y suspensión del fármaco causal. Actualmente en los casos leves se propone el uso de corticoesteroides tópicos y en los casos moderados y graves corticoesteroides sistémico por tiempo prolongado y disminución de forma gradual para evitar recidivas. Se presenta este reporte por la baja prevalencia de este síndrome en el Hospital Pediátrico Universitario Paquito González Cueto de Cienfuegos.

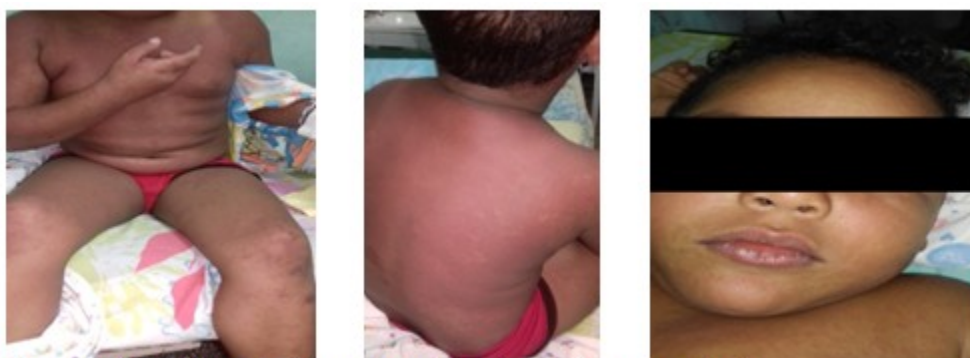
### PRESENTACIÓN DEL CASO

Se presenta el caso de un paciente de sexo masculino, de cinco años de edad y de procedencia rural. Con antecedentes de diagnóstico de epilepsia que había sido tratada con carbamazepina. Este paciente acudió al

Hospital Pediátrico Universitario Paquito González Cueto de Cienfuegos, remitido de su área de salud por presentar fiebre de 38° C, 2 veces al día que posteriormente se elevaba hasta 39 y 39,5 °C. Se constató al ingreso que el día antes se le administró penicilina benzatínica porque dicho cuadro fue interpretado como una faringoamigdalitis bacteriana. Posteriormente apareció una erupción eritemato-papulosa muy pruriginosa en la cara, miembros superiores, tórax y espalda

#### Datos positivos al examen físico:

- Piel y mucosas: se encontraban húmedas y con presencia de exantema eritemato-papuloso generalizado que no respetaba palmas ni plantas, muy pruriginoso, con presencia de habones y llamaba la atención un aumento de volumen de labios y pabellón auricular. (Figuras 1, 2 y 3).



**Figuras 1, 2 y 3.** Presencia de exantema eritemato-papuloso generalizado

- Hemolinfopoyético: se apreciaban adenopatías en región submandibular y cervical posterior de más menos 2 a 3 cm, movibles, no dolorosas, no adheridas a planos profundos no pétreas.
- Aparato cardiovascular: con ruidos cardíacos rítmicos, se auscultaba soplo sistólico II/VI en borde esternal izquierdo, no roces.
- Abdomen: se encontraban globuloso, con ruidos hidroaéreos presentes y audibles no dolorosos a la palpación. Se constató hepatoesplenomegalia de más menos 2 a 3 cm el RC correspondiente.
- Sistema nervioso central: sin alteraciones.

#### Hallazgos en los complementarios realizados:

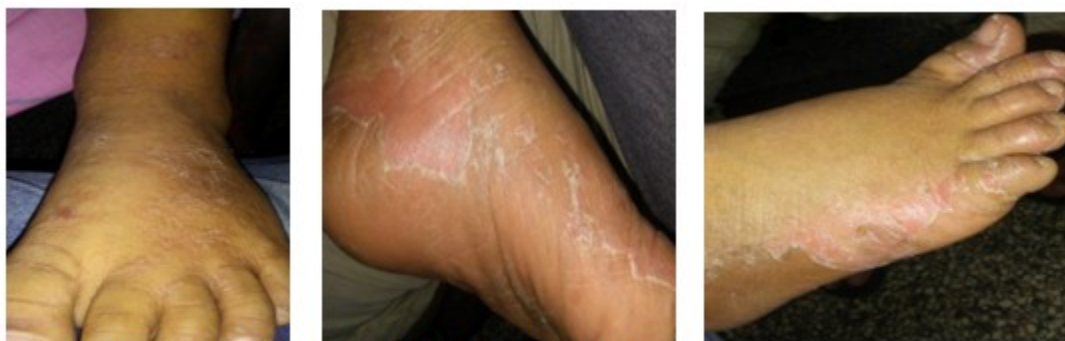- Leucograma: eosinofilia y linfocitos atípicos.
- Enzimas hepáticas: por encima del valor de referencia sin duplicarlo.
- Ultrasonido abdominal: que corroboró la hepatoesplenomegalia de 2-3 cm.
- Rayos X simple de tórax de pie a distancia de telecardiograma: aumento del ICT.

Durante la estadía en la sala el paciente continuó presentando temperatura de 38 y 39°C todos los días hasta 4 picos con empeoramiento del exantema. Se evaluó con el Servicio de Dermatología que afirmó que se estaba ante la presencia de una típica reacción medicamentosa. Las características del cuadro clínico así como los hallazgos en los complementarios y el

antecedente de la administración de carbamazepina, hizo pensar en la posibilidad de que este cuadro estaba relacionado con dicho anticomicial, por lo que se decidió realizar discusión del caso en colectivo con las diferentes subespecialidades. Se decidió iniciar tratamiento con intacglobín a 400mg por Kg. por dosis por 5 días una dosis diaria asociado al uso de

esteroides y antihistamínicos indicados previamente.

A pesar de que la literatura revisada afirma que la erupción puede reaparecer mientras circulen metabolitos activos del fármaco en sangre, se consideran un grupo de pacientes acetiladores lentos en los que este hecho es más evidente. (Figuras 4,5 y 6).



Figuras 4, 5 y 6. Imágenes de la progresión de las lesiones

En aras de descartar todas las posibilidades diagnósticas y con el objetivo de llegar a un diagnóstico definitivo se traslada el paciente a la atención terciaria para realizar otros estudios entre ellos la biopsia de piel que finalmente corrobora el diagnóstico presuntivo.

## DISCUSIÓN

El síndrome de DRESS es una enfermedad rara cuya mortalidad puede alcanzar hasta el 30 %, se caracteriza por una triada clínica de fiebre, erupción y síntomas sistémicos asociados al uso de medicamentos, que puede reactivarse con la aparición de enfermedades infecciosas.

Está descrito que es más frecuente en el sexo femenino y la raza negra, lo cual no se cumple en este caso, aunque el paciente es de raza mestiza y masculino, pero con el antecedente de tener tratamiento con carbamazepina y desarrolló toda la sintomatología descrita en la literatura revisada.<sup>(7)</sup>

También es importante destacar el largo tiempo de evolución que ha presentado este paciente, con necesidad de tratamiento esteroideo prolongado que lo mantiene y el uso de intacglobin durante cinco días.

Este es el primer caso atendido en el que ha tenido evolución favorable y que en estos momentos está libre de síntomas, actualmente en proceso de retirar tratamiento esteroideo.

La incidencia estimada de este síndrome clínico es de 1 a 1000 por cada 10000 exposiciones farmacológicas y 0,4 casos por 1 000 000 habitantes en la población general. Las reacciones adversas cutáneas medicamentosas afectan el 2,2 % de los pacientes hospitalizados que reciben algún tipo de tratamiento sistémico.<sup>(3,7)</sup>

En la revisión realizada de la literatura, en la que se verificaron 131 publicaciones independientes que incluían 172 casos de síndrome de DRESS, se encontraron 44 fármacos relacionados con el desarrollo de esta entidad. Entre los fármacos más comúnmente asociados con DRESS se encuentran carbamazepina (27 % de los casos), alopurinol (11 %), lamotrigina (6 %), fenobarbital (6 %) y fenitoina (4 %).<sup>(6)</sup>

Teniendo en cuenta que esta es una condición potencialmente mortal debido al compromiso multisistémico de rápida instauración que puede llegar a tener, es imprescindible realizar diagnóstico diferencial, si se basa en los criterios que permiten confirmar o descartar el diagnóstico, orientado en este último caso a entidades como síndrome de *Stevens-Johnson*,



necrólisis epidérmica tóxica, pustulosis exantémica generalizada y eritrodermia, reacciones cutáneas medicamentosas que son potencialmente letales y requieren un manejo específico.<sup>(7)</sup>

Todas las manifestaciones clínicas antes mencionadas se corroboran con otras presentaciones de casos encontradas en la literatura, pero es necesario destacar que en la revisión se encontraron reportes de lactantes que padecieron la enfermedad,<sup>(6,7)</sup> en el caso de los exámenes complementarios como son: el leucograma con eosinofilia y linfocitos atípicos, enzimas hepáticas por encima del valor de referencia sin duplicarlo, ultrasonido abdominal que corroboró la hepatoesplenomegalia de 2-3 cm y rayos x simple de tórax de pie a distancia de telecardiograma con aumento del ICT coinciden con la literatura revisada,<sup>(6,7)</sup> además de estar en consonancia con los criterios de *Bocquet* de 1996 para el diagnóstico de esta patología aunque existen otros.<sup>(7)</sup>

También es importante destacar el largo tiempo de evolución que ha presentado este paciente, con necesidad de tratamiento esteroideo prolongado que lo mantiene y el uso de intacglobin durante cinco días.

Este es el primer caso atendido en el que ha tenido evolución favorable y que en estos momentos está libre de síntomas, actualmente en proceso de retirar tratamiento esteroideo.

El conocimiento del síndrome DRESS como enfermedad rara se hace fundamental debido al alto impacto que puede llegar a tener sobre la morbimortalidad del paciente, al igual que en los costos generados por atención hospitalaria por su larga estadía, es por ello que su entendimiento por parte de neurólogos pediatras y médicos generales es de vital importancia, debido a que son quienes con mayor frecuencia prescriben medicaciones antiepilépticas.

## REFERENCIAS BIBLIOGRÁFICAS

- González IC, Sandín S, Pérez C. Síndrome de DRESS por sulfonamidas. *Med Cutan Iber Lat Am*. 2006;34(3):120-6
- Quintero DC, Flores RA, Torres L. Síndrome de DRESS asociado con carbamazepina. *Bol Med Hosp Infant Mex*. 2015;72(2):118-23
- Álvaro T, Alvarado M. Síndrome de sensibilidad a drogas con eosinofilia y síntomas sistémicos inducidos por fenitoína. Reporte de un caso. *Rev ANACEM*. 2015;9(2):76-80
- Choudhary S, McLeod M, Torchia D, Romanelli P. Drug Reaction with Eosinophilia and Systemic Symptoms (DRESS) Syndrome. *J Clin Aesthet Dermatol*. 2013;6(6):31-7
- Osuna OJ, Toledo M, Valencia A, Ramírez C, Mena CC. Reacción por drogas con eosinofilia: Síndrome DRESS, un gran simulador. *Dermat Cosmet Méd Quir*. 2013;11(2):142-7
- Muciño J, Díaz de León PM, Briones CG, Guerrero A, Sandoval OI, et al. Síndrome de DRESS. Reporte de un caso clínico. *Rev Med Inst Mex Seguro Soc*. 2013;51(3):330-5
- González A, Luque JC. Síndrome de DRESS. A propósito de un reporte de caso en el Hospital Militar Central. *Rev colom neuroc*. 2015;22(4):30-35
- Ramos L. Síndrome Dress: Presentación de un caso y actualización. *Rev argent dermatol [revista en Internet]*. 2013 [citado 12 Oct 2017];94(3):1-10
- Filgueiras P, Guerreiro E, Pereira E, López R. Síndrome de DRESS. *Galícia Clin*. 2011;72(4):185-7
- Wu Hsieh S. Síndrome de Dress y síndrome de Steven Johnson. *Med leg Costa Rica [revista en Internet]*. 2011 [citado 12 Feb 2018];28(1):[aprox. 5p]. Disponible en: [http://www.scielo.sa.cr/scielo.php?script=sci\\_arttext&pid=S1409-00152011000100008&lng=en](http://www.scielo.sa.cr/scielo.php?script=sci_arttext&pid=S1409-00152011000100008&lng=en)
- Bolte C. Reacciones medicamentosas en la piel. *Rev Med Clin Condes [revista en Internet]*. 2011 [citado 23 Oct 2016];22(6):[aprox. 10p]. Disponible en: <https://www.sciencedirect.com/science/article/pii/S0716864011704886>
- Silva M, Ortíz E, Rojas MJ, Muñoz D. Síndrome de sensibilidad a fármacos con eosinofilia y síntomas sistémicos en pediatría. Caso clínico. *Rev chil pediatr*. 2017;88(1):23-32
- Sousa B, Araujo L, Freitas A, Corriera O. Stevens-Johnson syndrome, toxic epidermal and erythema multiforme drug-related hospitalizations in a national administrative

- database. Clin Transl Allergy. 2018;8(1):83-95
14. Rabenkogo A, Vigue MG, Jeziorski E. Le syndrome DRESS: une toxidermie à connaître. Arch Pediatr. 2015;22(1):57-62
15. Ahluwalia J, Abuabara K, Perman MJ, Yan AC. Human herpes virus 6 involvement in paediatric drug hypersensitivity syndrome. Br J Dermatol. 2015;172(4):1090-5
16. Husain Z, Reddy BY, Schwartz RA. DRESS syndrome: Part I. Clinical perspectives. J Am Acad Dermatol. 2013;68(5):693
17. Teng P, Tan B. Carbamazepine-induced DRESS syndrome in a child: Rapid response to pulsed corticosteroids. Dermatol Online J. 2013;19(5):181-70
18. Funck E, Duong TA, Bouvresse S, Bagot M, Wolkenstein P, Roujeau JC. Therapeutic management of DRESS: A retrospective study of 38 cases. J Am Acad Dermatol. 2015;72(2):246-52