

Presentaciones de casos

Ganglioneuroma cervical. Presentación de un caso en edad pediátrica y revisión de la literatura

Cervical Ganglioneuroma. A Pediatric Case Presentation and Review of the Literature

Mányeles Brito Vázquez¹  Yamila Muga Baluja¹  José Miguel Alcalde Rojas¹ 

¹ Universidad de Ciencias Médicas de Sancti Spíritus, Cuba

Cómo citar este artículo:

Brito-Vázquez M, Muga-Baluja Y, Alcalde-Rojas J. Ganglioneuroma cervical. Presentación de un caso en edad pediátrica y revisión de la literatura. **Revista Finlay** [revista en Internet]. 2021 [citado 2022 Ene 26]; 11(1):[aprox. 7 p.]. Disponible en: <http://www.revfinlay.sld.cu/index.php/finlay/article/view/808>

Resumen

El ganglioneuroma constituye un tumor neuroectodérmico primitivo benigno, que deriva de los ganglios del sistema simpático y está compuesto por células de Schwann maduras, células ganglionares y fibras nerviosas. Se presenta el caso de un raro tumor de cuello en una paciente de sexo femenino en edad pediátrica, con antecedentes de masa tumoral cervical desde hacía dos años. En los estudios por imagen realizados se diagnosticó una lesión sólida heterogénea con calcificaciones puntiformes, que comprimía estructuras óseas y vasculares adyacentes. Para obtener histología se realizó biopsia con aguja gruesa ecodirigida, informándose por anatomía patológica el diagnóstico de ganglioneuroma cervical. Debido a la baja incidencia del ganglioneuroma como variedad tumoral, y a su vez, la rara localización cervical en un escaso porcentaje de los pacientes, la presente investigación se propone enriquecer la literatura científica nacional e internacional, aportando un nuevo caso que sirva de base para futuras investigaciones, respetando los principios éticos de la investigación en salud.

Palabras clave: ganglioneuroma, neoplasias de cabeza y cuello, informes de casos

Abstract

The ganglioneuroma is a benign primitive neuroectodermal tumor, which derives from the ganglia of the sympathetic system and is composed of mature Schwann cells, ganglion cells, and nerve fibers. A rare neck tumor, in a female pediatric patient with a history of cervical tumor mass for two years is presented. In the imaging studies performed, a heterogeneous solid lesion with punctate calcifications was diagnosed, compressing adjacent bone and vascular structures. To obtain histology, an ultrasound-guided core needle biopsy was performed, and the diagnosis of cervical ganglioneuroma was informed by pathological anatomy. Due to the low incidence of ganglioneuroma as a tumor variety, and in turn, the rare cervical location in a small percentage of patients, the present research aims to enrich the national and international scientific literature, providing a new case that serves as the basis for future research, respecting the ethical principles of health research.

Key words: ganglioneuroma, head and neck neoplasms, case reports

Recibido: 2020-03-10 14:24:26

Aprobado: 2021-01-05 13:27:22

Correspondencia: Mányeles Brito Vázquez. Universidad de Ciencias Médicas de Sancti Spíritus. Sancti Spíritus. manyeles.ssp@infomed.sld.cu

INTRODUCCIÓN

El ganglioneuroma constituye un tumor neuroectodérmico primitivo benigno, que deriva de los ganglios del sistema simpático y está compuesto por células de Schwann maduras, células ganglionares y fibras nerviosas.^(1,2) Aparece a lo largo del plexo simpático paravertebral, desde la base del cráneo hasta la pelvis y ocasionalmente en la médula adrenal. Los sitios más comunes en los que se originan son el mediastino posterior (41,5 %), el retroperitoneo (37,5 %), la glándula suprarrenal (21 %) y el cuello (5-8 %).^(1,2,3) Otras localizaciones menos frecuentes son el oído medio, la región parafaríngea, la piel, el espacio orbitario y el tracto gastrointestinal.⁽⁴⁾

Su incidencia es de aproximadamente 1/1 000 000 habitantes, siendo una entidad rara.^(1,4,5) Este tipo de tumoración es más frecuente en la edad pediátrica y adultos jóvenes, siendo un 60 % de los pacientes con ganglioneuroma menores de 20 años. La edad promedio de aparición es de 11 años, con un leve predominio del sexo femenino.^(2,3,6,7)

El ganglioneuroma fue descrito por primera vez en 1870 por *Loretz*⁽³⁾ y el primer reporte de su localización cervical fue realizado en 1899 por *Quervain*.^(6,7)

El ganglioneuroma, unido a los ganglioneuroblastomas (entremezclado y nodular) y neuroblastomas, constituyen el grupo de los tumores neuroblásticos periféricos. La última variedad mencionada se considera el extremo opuesto de más alta malignidad y agresividad, con una muy pobre respuesta terapéutica. Este se origina de las células de la cresta neural primordial, las cuales son células indiferenciadas del sistema nervioso central y están presentes en el ganglio simpático y la médula adrenal, lo que indica que estos tumores pueden crecer en cualquier sitio a lo largo de su distribución.^(5,6,7,8) La variedad cervical es rara, encontrándose solo del 5-8 % de los casos.^(1,2,3) Histológicamente está compuesto por abundante estroma de células de Schwann maduras (más de un 50 %), células ganglionares, tejido fibroso y fibras nerviosas.^(1,3,6)

Este tumor benigno puede aparecer *de novo* o resultar de la maduración de un neuroblastoma (fenómeno de remisión espontánea), espontáneamente o después de quimioterapia/radioterapia.^(3,7)

En la cabeza y el cuello, los ganglioneuromas

usualmente se presentan como masas únicas de lento crecimiento; la mayoría de ellos trascurren sin la aparición de signos ni síntomas clínicos en las primeras etapas de desarrollo. A medida que el tumor crece, los síntomas del paciente son el resultado del tamaño y la localización tumoral por la compresión de estructuras vecinas.^(6,8) Puede presentarse entonces con disfagia, disnea, disfonía, trastornos del sueño o dolor cervical, debido al efecto de masa.

Ocasionalmente, las células tumorales producen catecolaminas u otros neuropéptidos predominando los síntomas simpático-miméticos.⁽⁹⁾ La elevación de las catecolaminas incrementa los niveles de ácido vanilmandélico (AVM) o ácido homovalínico (AHM) en el plasma o la orina, causando hipertensión, sudoración, rubor facial transitorio (RFT) o flushing y acidosis renal, la secreción de péptido intestinal provoca diarrea y la producción de estrógenos causa caracteres sexuales secundarios femeninos.^(3,4,7)

Los exámenes imagenológicos, incluyendo el ultrasonido (USD), la tomografía axial computarizada (TAC) y la resonancia magnética nuclear (RMN), son usados para evaluar estos tumores.⁽⁸⁾ Se consideran cruciales, no solo para el diagnóstico diferencial de las masas del cuello, sino también en la planificación de la cirugía,⁽⁶⁾ ya que las imágenes aportan información valiosa del tamaño, la localización, extensión y composición de la masa, así como su relación con las estructuras adyacentes más relevantes.^(4,10)

El ultrasonido revela una masa homogénea, hipoeoica, con bordes bien definidos.^(7,8) La TAC describe los ganglioneuromas como masas hipodensas bien definidas de moderado realce, al tiempo que muestra un patrón heterogéneo que refleja la matriz mixoide del tumor. Más del 20 % puede tener calcificaciones. En RMN, estas lesiones son predominantemente hipointensas en T1 e hiperintensas en T2, mostrando un realce variable y progresivo. La intensificación de la señal en T2 refleja la alta celularidad y el gran volumen intersticial. Las estriaciones hipointensas lineales dentro de la lesión corresponden a paquetes entrelazados de células de Schwann y fibras de colágeno.^(4,9,10)

Un diagnóstico histológico preciso preoperatorio es difícil, a pesar de la variedad de métodos disponibles. La citología por aspiración con aguja fina (CAAF) es un procedimiento diagnóstico no siempre conclusivo para ganglioneuroma, ya que falla en la identificación del tumor en un 60 % de

los casos. El valor de la biopsia incisional preoperatoria es incierto porque, aunque esta pueda proporcionar un diagnóstico conclusivo, los planos tisulares pueden ser obliterados y una complicación metabólica imprevista puede ocurrir.^(2,7)

Por otra parte, el examen histopatológico de la biopsia percutánea con aguja Tru-cut también puede ser polémico, ya que este tipo de biopsia solo representa una parte de la masa, enmascarando los diferentes componentes morfológicos de un tumor neurogénico. Por tanto, el único método de confirmación diagnóstica es la exéresis quirúrgica que permita el análisis íntegro de la pieza; al tener en cuenta la posibilidad de neoplasias malignas de presentación clínica y características imagenológicas similares como los neuroblastomas o los ganglioneuroblastomas.^(2,7)

Como complicación, la resección puede causar un síndrome de *Claude-Bernard- Horner* (SH) de causa iatrogénica, por el origen simpático de estos tumores. Por esta razón, el beneficio de la resección quirúrgica debe ser sopesado con el riesgo de daño de estructuras vasculares y nerviosas aledañas.^(4,7,9)

Debido a la baja incidencia del ganglioneuroma como variedad tumoral, y a su vez, la rara localización cervical en un escaso porcentaje de los pacientes, la presente investigación se propone enriquecer la literatura científica nacional e internacional; aportando un nuevo caso que sirva de base para futuras investigaciones, respetando los principios éticos de la investigación en salud.

PRESENTACIÓN DEL CASO

Se presenta el caso de una paciente de sexo femenino, de 4 años de edad, con antecedente de masa tumoral en el cuello desde hacía dos años, de crecimiento lento progresivo, que se interpretó como adenopatía cervical y se trató con varios ciclos de antibioticoterapia, según refirió la madre de la paciente.

Se valoró en el Servicio de Urgencias del Hospital Pediátrico Provincial José Martí Pérez, constatándose al examen físico gran masa tumoral cervical izquierda, dura, de contornos lisos, adherida a planos profundos, de aproximadamente 10 cm, no dolorosa, que lateralizaba el cuello hacia la derecha y elevaba el mentón, y que no se acompañaba de cambios de coloración o textura de la piel. (Figs.1 y 2).

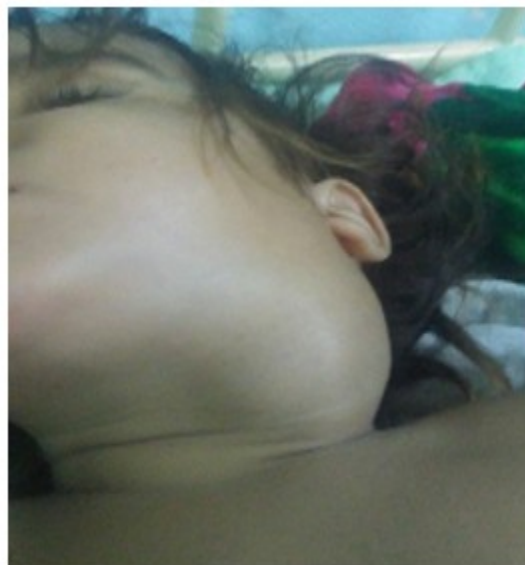

Fig. 1. Gran masa tumoral cervical izquierda vista frontal

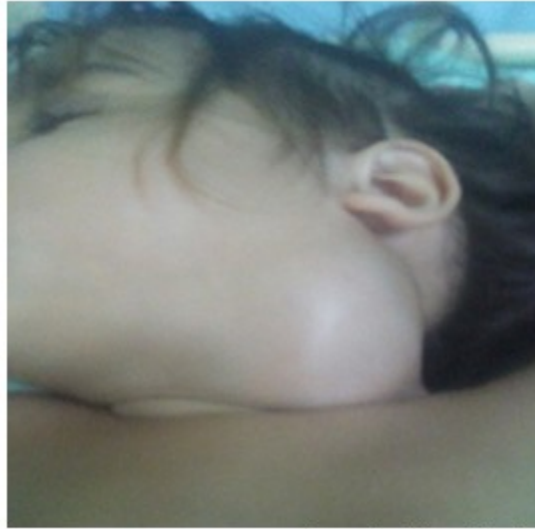

Fig. 2. Gran masa tumoral cervical izquierda vista lateral

Para la evaluación de la masa se indicó ultrasonido (USD) de partes blandas del cuello. En este estudio se observó, a nivel del aumento de volumen, imagen de baja ecogenicidad, con patrón heterogéneo y calcificaciones puntiformes

en su interior, de contornos bien definidos y tendencia ovoide, que rechazaba los grandes vasos del cuello hacia su cara anterior y no tenía vascularización al Doppler. No se observaron adenopatías cervicales en este estudio por imágenes. (Fig. 3).

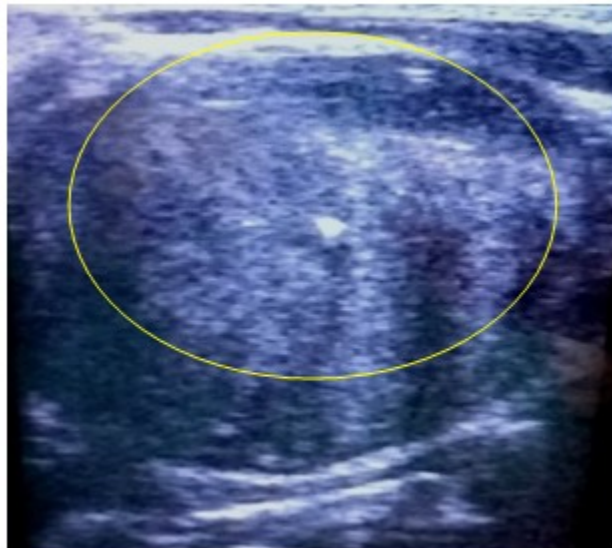

Fig. 3. Ultrasonido de partes blandas del cuello que mostró masa cervical

Cumpliendo con el protocolo imagenológico de estudio ante un tumor cervical se realizó tomografía axial computarizada (TAC) contrastada de cuello que mostró, desde la base del cráneo en el lado izquierdo, una imagen hiperdensa (65-70 UH), heterogénea, con microcalcificaciones puntiformes y captación central del contraste de forma parcheada, que medía 58 x 51 x 65 mm, extendiéndose paravertebralmente a través del espacio carotídeo hasta la región supraclavicular, contigua al lóbulo izquierdo de la tiroides; de contornos bien definidos, ovoidea, que elongaba la vena yugular común e interna superficialmente y rotaba las vértebras cervicales hacia el lado contralateral, aunque no impresionaba involucrar el resto de las estructuras adyacentes del cuello. No se observaron adenopatías cervicales ni lesiones óseas. (Figs. 4, 5 y 6).

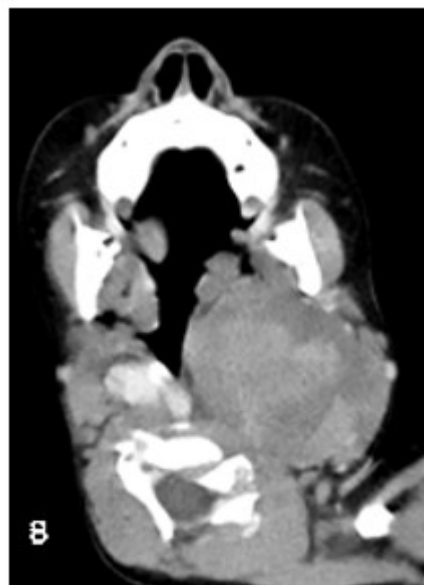


Fig. 5. TAC de cuello contrastado que mostró masa cervical heterogénea

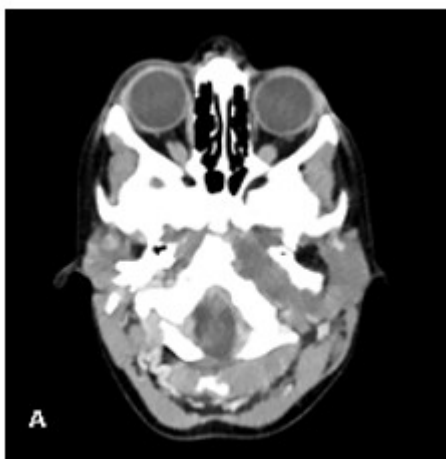


Fig. 4. TAC de cuello contrastado que mostró masa a nivel de la base del cráneo

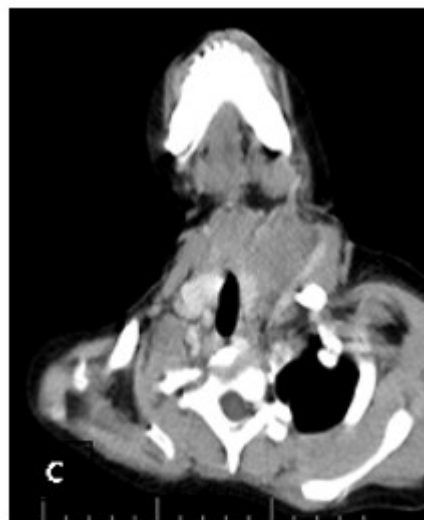


Fig. 6. TAC de cuello contrastado que mostró masa a nivel supraclavicular

Como parte del estudio del síndrome tumoral se realizó estadiamiento de la paciente con TAC tóraco-abdominal, survey óseo (SO), medulograma y biopsia de médula, sin demostrarse lesiones. De los estudios analíticos de laboratorio clínico realizados, la hematología

especial y la química sanguínea fueron normales. No se determinaron los niveles séricos de ácido homovalínico y vanilmandélico por no contar con el reactivo.

Por las características de la masa, como su localización, extensión y presentación tomográfica con captación de contraste, se decidió realizar el diagnóstico histológico por medio de biopsia percutánea con aguja Tru-cut ecodirigida, bajo anestesia general y no mediante cirugía a cielo abierto.

Se extrajeron cuatro cilindros de aspecto macroscópico blanco nacarado, de 22 x 3 mm cada uno. Su análisis microscópico mostró agregados de células grandes de núcleos vesiculosos, con citoplasma espumoso, en correspondencia con células ganglionares neoplásicas, con abundante estroma schwanniano constituido por fascículos ordenados de prolongaciones neuríticas, células de Schwann maduras y fibroblastos, así como presencia de microcalcificaciones. Dichos hallazgos correspondieron con el diagnóstico histológico de tumor neuroblástico, variante benigna ganglioneuroma. (Figs. 7 y 8).

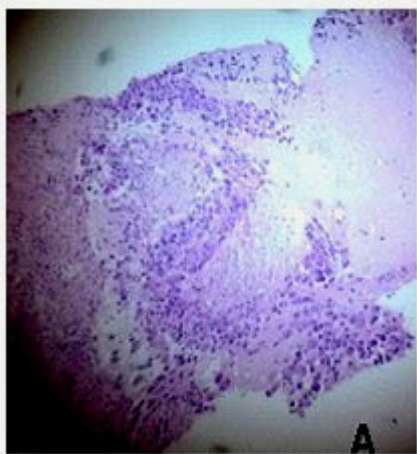


Fig. 7. Microfotografía electrónica de la masa con diagnóstico de ganglioneuroma

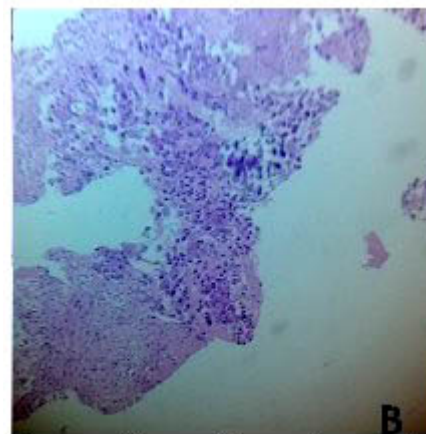


Fig. 8. Presencia de microcalcificaciones intratumorales

Luego de la recuperación por la realización del procedimiento, la paciente regresó a su ciudad natal con el diagnóstico de ganglioneuroma cervical para ser intervenida quirúrgicamente.

DISCUSIÓN

Se presume que en el caso en cuestión fue debido a una mutación de novo, pues no se recogió el antecedente de tumor neuroblástico previo.

Por la corta edad de la paciente del reporte no fue válida la realización del interrogatorio, al examen físico no se constataron ninguno de los síntomas y signos que pueden presentarse en estos casos como son: disfagia, disnea, disfonía, trastornos del sueño o dolor cervical, debido al efecto de masa.

A pesar de que no se realizó la determinación sérica y en orina de estos aminoácidos por no contar con el reactivo, el tumor estudiado no impresionó ser funcionante, pues no se hallaron en la paciente signos clínicos por exceso de catecolaminas u otros neuropéptidos.

En el presente caso tanto el USD como la TAC, mostraron los hallazgos sugestivos de tumor neuroblástico, sin poder definir espectro de malignidad, aunque se sospechó ganglioneuroma por la presencia de masa cervical de crecimiento lento, paravertebral, con calcificaciones, que no destruía las estructuras adyacentes. No obstante, los exámenes imagenológicos son útiles para definir las características del tumor, pero no son suficientes para el diagnóstico definitivo.⁽⁷⁾

En el caso de esta paciente fue una ventaja realizar el diagnóstico de tumor benigno mediante biopsia con aguja gruesa; ya que, por su localización y extensión, la cirugía definitiva a realizar sería con un fin curativo y no diagnóstico, tratando de reseca la mayor cantidad de tumor posible, pero sin dejar márgenes oncológicos que limitaran las adecuadas relaciones entre las estructuras del cuello. No obstante, se insiste en el exhaustivo análisis de la pieza quirúrgica por la posibilidad de encontrar focos de neuroblastoma, como plantean otros autores.^(2,7)

La resección quirúrgica es el tratamiento por excelencia como plantean Xu y cols.⁽⁴⁾ al analizar 21 casos de ganglioneuroma reportados en la literatura. El abordaje puede variar dependiendo del tamaño, la localización del tumor y el tipo histológico, ya sea, por ejemplo: transoral, transparotídeo, transcervical, transfaríngeo, etc. Si el diagnóstico es confirmado después de la escisión quirúrgica, esta puede ser curativa. El pronóstico es favorable, ya que los ganglioneuromas no tienen potencial metastásico.⁽⁶⁾

El ganglioneuroma es un tumor neuroectodérmico raro, que forma parte de los diagnósticos diferenciales de las masas tumorales del cuello en la infancia. Se sospecha ante una lesión tumoral de crecimiento lento sin evidencia de enfermedad a distancia por estudios de imagen. Su diagnóstico definitivo es histológico por exéresis.

Conflicto de intereses:

Los autores declaran la no existencia de conflicto de intereses relacionados con el estudio.

Los roles de autoría:

1. Conceptualización: Mányeles Brito Vázquez.
2. Curación de datos: Mányeles Brito Vázquez, Yamila Muga Baluja, José Miguel Alcalde Rojas.
3. Análisis formal: Mányeles Brito Vázquez.
4. Adquisición de fondos: Esta investigación no contó con la adquisición de fondos.
5. Investigación: Mányeles Brito Vázquez, Yamila Muga Baluja, José Miguel Alcalde Rojas.
6. Metodología: Mányeles Brito Vázquez, Yamila

Muga Baluja, José Miguel Alcalde Rojas.

7. Administración del proyecto: Mányeles Brito Vázquez.
8. Recursos: Mányeles Brito Vázquez, Yamila Muga Baluja, José Miguel Alcalde Rojas.
9. Software: Yamila Muga Baluja, José Miguel Alcalde Rojas.
10. Supervisión: Mányeles Brito Vázquez.
11. Validación: Mányeles Brito Vázquez, Yamila Muga Baluja, José Miguel Alcalde Rojas.
12. Visualización: Mányeles Brito Vázquez, Yamila Muga Baluja, José Miguel Alcalde Rojas.
13. Redacción del borrador original: Mányeles Brito Vázquez.
14. Redacción revisión y edición: Mányeles Brito Vázquez, Yamila Muga Baluja, José Miguel Alcalde Rojas.

REFERENCIAS BIBLIOGRÁFICAS

1. Paraskevopoulos K, Cheva A, Papaemmanuil S, Vahtsevanos K, Antoniadis K. Synchronous Ganglioneuroma and Schwannoma Mistaken for Carotid Body Tumor. Case . Rep Otolaryngol. 2017;1(1):7973034
2. Cazorla OE, Aguilar MD, Flores E, Solano JR. Multiple ganglioneuroma with cervical involvement. Acta Otorrinolaringol Esp. 2015;66(2):120-1
3. Tan ChY, Liu JW, Lin Y, Tie XX, Cheng P, Qi X, et al. Bilateral and symmetric C1-C2 dumbbell ganglioneuromas associated with neurofibromatosis type 1: A case report. World J Clin Cases. 2019;7(1):109-15
4. Xu T, Zhu W, Wang P. Cervical ganglioneuroma. A case report and review of the literature. Medicine (Baltimore). 2019;98(15):15203
5. González JL. Ganglioneuroma retroperitoneal abdomino-pélvico. Rev Cubana Cir [revista en Internet]. 2015 [citado 28 Ene 2020];54(1):[aprox. 10 p]. Disponible en: https://scielo.sld.cu/scielo.php?script=sci_arttext&pid=S0034-74932015000100007/
6. Lima AF, Moreira FC, Menezes A, Dias L.

Cervical Ganglioneuroma in Pediatric Age: A Case Report. Turk Arch Otorhinolaryngol. 2018;56(4):237-40

7. Salimov A, Süslü N, Kuşçu O, Süslü AE, Akyol MU, Gököz O, et al. Parapharyngeal giant ganglioneuroma with multifocal bone involvement in a pediatric female patient. Turk J Pediatr. 2016;58(6):669-74

8. Wu Z, Zeng Q, Zhang X, Tu S, Zhang F. Ganglioneuroma in unusual sites: clinical,

radiologic and pathological features. Int J Clin Exp Pathol. 2018;11(10):4862-6

9. Baptista R, Rosa D, Rito M, Borges A. Ganglioneuroma of the retropharyngeal space in a patient with glottic cancer. BMJ Case Rep. 2017;7(1):966

10. Badri M, Gader G, Bahri K, Zammel I. Cervical ganglioneuroma: clinical and radiological features of a rare tumour. BMJ Case Rep. 2018;10(1):412