

Presentaciones de casos

## Carcinoma epidermoide primitivo de mama en hombre. Presentación de un caso

### Primitive Epidermoid Breast Carcinoma in Men. Case Presentation

Lidia Torres Aja<sup>1</sup>  José Alberto Puerto Lorenzo<sup>1</sup> 

<sup>1</sup> Hospital General Universitario Dr. Gustavo Aldereguía Lima, Cienfuegos, Cienfuegos, Cuba

#### Cómo citar este artículo:

Torres-Aja L, Puerto-Lorenzo J. Carcinoma epidermoide primitivo de mama en hombre. Presentación de un caso. **Revista Finlay** [revista en Internet]. 2020 [citado 2020 Sep 29]; 10(2):[aprox. 5 p.]. Disponible en: <http://www.revfinlay.sld.cu/index.php/finlay/article/view/855>

#### Resumen

El carcinoma epidermoide primitivo está considerado el tumor más raro de la mama, con una incidencia que representa solo del 0,04 al 0,075 % de todos los tumores malignos de esta localización. Es una variedad de carcinoma metaplásico constituido por células pavimentosas queratinizantes. Se presenta el caso de un paciente de sexo masculino, de 65 años, de color de piel blanca, residente en el municipio Abreus, provincia Cienfuegos, que acudió a la consulta de mastología de la provincia por presentar una tumoración de 5 cms. en el cuadrante superior externo de la mama derecha, de dos meses de evolución. Se realizó exéresis de la tumoración y se recibió informe de la biopsia con el resultado de carcinoma epidermoide poco diferenciado. Actualmente el paciente se sigue en consulta y está libre de metástasis. Por lo inusual del caso se decide su publicación. Se presenta este reporte por ser el primer paciente de sexo masculino, operado de carcinoma epidermoide de mama en la provincia Cienfuegos.

**Palabras clave:** mama, carcinoma epidermoide, informes de casos

#### Abstract

Primitive epidermoid carcinoma is considered the rarest breast tumor, with an incidence that represents only 0.04 to 0.075 % of all malignant tumors of this location. It is a variety of metaplastic carcinoma made up of keratinizing pavement cells. The case presented is a 65-year-old white male patient, resident in the Abreus municipality, Cienfuegos province who attended the province's mastology clinic for presenting a 5 cm tumor in the upper external quadrant of the right breast, two months in evolution. Exeresis of the tumor was performed and a report of the biopsy was received with the result of poorly differentiated squamous cell carcinoma. Currently the patient is followed in consultation and is free of metastases. Due to the unusual nature of the case, its publication is decided. This report is presented as the first male patient to undergo surgery for squamous cell carcinoma of the breast in the Cienfuegos province.

**Key words:** breast, epidermoid carcinoma, case reports

**Recibido:** 2020-06-15 14:04:45

**Aprobado:** 2020-06-19 01:44:10

**Correspondencia:** Lidia Torres Aja. Hospital General Universitario Dr. Gustavo Aldereguía Lima. Cienfuegos. [lidia.torres@gal.sld.cu](mailto:lidia.torres@gal.sld.cu)

## INTRODUCCIÓN

El carcinoma epidermoide primitivo está considerado el tumor más raro de la mama, con una incidencia que representa solo el 0,04 al 0,075 % de todos los tumores malignos de mama.<sup>(1,2)</sup> Solo se han descrito unos 70 a 75 casos en la literatura anglosajona desde 1917.<sup>(3-5)</sup> El diagnóstico se establece cuando todas las células malignas son del tipo escamoso "puro" (no debe haber otros elementos neoplásicos como ductales o mesenquimales en el tumor),<sup>(5,6)</sup> hay que descartar que el tumor sea dependiente a las células cutáneas (especialmente de la piel del pezón) y deben excluirse otros posibles tumores primarios epidermoides en otras localizaciones que puedan haber metastatizado en la mama, especialmente de pulmón, esófago, cérvix o vejiga.<sup>(7,8)</sup>

Es una variedad de carcinoma metaplásico constituido por células pavimentosas queratinizantes, con presencia inconstante de elementos fusocelulares sarcomatoides.<sup>(9)</sup> La patogénesis del carcinoma escamoso primario de mama es compleja, ya que los elementos epiteliales no se identifican normalmente en el tejido mamario; se ha sugerido que las células epiteliales podrían derivar de quistes epidermoides depositados durante el desarrollo embrionario temprano.<sup>(9)</sup>

También se ha sugerido que la metaplasia puede ser un precursor del carcinoma escamoso, en el cual podrían tener un papel importante la estimulación endocrina y la inflamación crónica, así como los traumatismos o la manipulación quirúrgica el número de casos de carcinoma escamoso de la mama tras implantes de prótesis de silicona o tras inyecciones de silicona ha aumentado.<sup>(10)</sup> Estos tumores probablemente se desarrollan a partir de una metaplasia escamosa inducida por la pseudocápsula inflamatoria. También se ha descrito algún caso de aparición de un carcinoma escamoso puro de mama en pacientes tratadas de un cáncer de mama con radioterapia unos años antes, aunque no hay una relación causa-efecto conocida en este aspecto.<sup>(11)</sup>

### Características clínicas

Los carcinomas epidermoides primitivos de mama alcanzan grandes volúmenes y se presentan frecuentemente como tumoraciones quísticas que pueden confundirse con un absceso mamario<sup>(12)</sup> y en la mayoría de los casos no hormonodependientes con receptores de

estrógeno progesterona negativos.<sup>(11)</sup>

### Características biológicas

Los carcinomas epidermoides de la mama tienen las siguientes características biológicas especiales: un bajo índice de metástasis ganglionar, un alto índice de metástasis a distancia sin afectación ganglionar regional, resistencia a los esquemas de poliquimioterapia usados normalmente en el tratamiento de los carcinomas mamarios.<sup>(12,13)</sup>

Algunos autores justifican la disección axilar y el uso de la poliquimioterapia adyuvante usada en el tratamiento de los carcinomas mamarios<sup>(13)</sup> Tienen estos tumores un comportamiento agresivo con la aparición de metástasis a distancias tempranamente.<sup>(13)</sup>

### Tratamiento

La mayoría de los autores basan el tratamiento de los carcinomas epidermoides primitivos de mama en la cirugía (en este caso la mastectomía con o sin vaciamiento axilar)<sup>(14)</sup> asociada a la radioterapia con cobalto-60 (Co60) y la poliquimioterapia.

Existen discrepancias en cuanto al tratamiento porque algunos autores preconizan usar los mismos esquemas que se aplican en otros tipos de carcinomas mamarios, otros recomiendan utilizar los esquemas seguidos en el tratamiento de los carcinomas epidermoides de otras localizaciones. No existe un esquema de tratamiento estándar debido a que es un tumor muy poco frecuente, que no permite establecer estudios seriados que comprueben la eficacia de uno u otro tipo de tratamiento.<sup>(14,15)</sup>

### Evolución y pronóstico

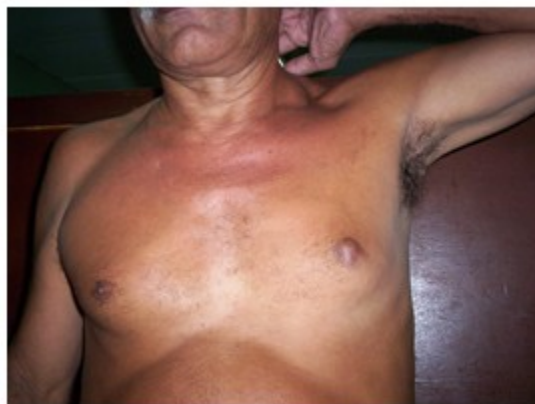
No existe un acuerdo entre los distintos autores, en cuanto a la evolución y pronóstico, unos los consideran con un comportamiento más agresivo y peor pronóstico que el resto de los carcinomas mamarios y otros lo consideran con una evolución y pronósticos iguales.<sup>(15,16)</sup>

Por lo inusual del caso se decide su publicación. Se presenta este reporte por ser el primer paciente de sexo masculino, operado de carcinoma epidermoide de mama en la provincia Cienfuegos.

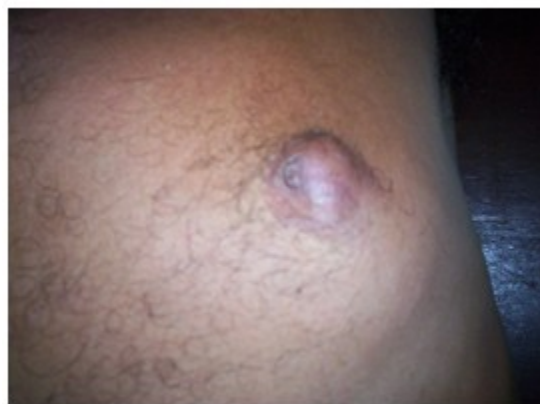## PRESENTACIÓN DEL CASO

Se presenta el caso de un paciente de sexo masculino, de color de piel blanca, de 65 años de edad, residente en el municipio Abreus, de la provincia Cienfuegos, con antecedentes de salud

anterior que acudió a la consulta provincial de mastología por presentar una tumoración ulcerada, en la región areolar de la mama izquierda, sin adenopatías axilares acompañantes de 4 meses de evolución. (Figuras 1 y 2).



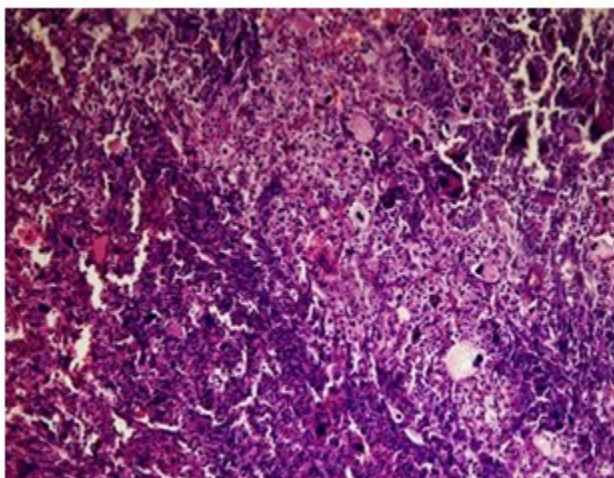
**Figura 1.** Paciente con tumor areola izquierda



**Figura 2.** Vista lateral de tumor ulcerado

Se le realizaron todos los estudios preoperatorios establecidos con posterior exéresis de la tumoración la cual fue informada mediante biopsia por parafina (18B 2644) como un carcinoma epidermoide primitivo de la mama.

Se completó el estudio mediante inmunohistoquímica y se procedió a descartar mediante estudios de las vías digestivas, sistema urogenital y piel, el posible origen extramamario del tumor. (Figura 3).



**Figura 3.** Lamina histológica del carcinoma epidermoide

En un segundo tiempo quirúrgico se realizó una mastectomía radical modificada Técnica de Maden ampliada. A pesar de no existir adenopatías palpables clínicamente se realizó vaciamiento axilar. No se detectaron metástasis en los 16 ganglios estudiados. Posteriormente el paciente recibió tratamiento con poliquimioterapia citostática en el Servicio de Oncología provincial.

Actualmente el paciente, a los 13 meses de operado, se encuentra vivo libre de metástasis. Este caso constituyó el primer carcinoma epidermoide primitivo de mama en hombre reportado en Cienfuegos y en Cuba.

## DISCUSIÓN

El carcinoma epidermoide primitivo es considerado el tumor más raro que puede presentarse en la mama<sup>(1-3)</sup> En la provincia Cienfuegos en los 40 años de fundado el Hospital General Universitario Dr. Gustavo Aldereguía Lima se han operado 2539 cánceres de mama, de los cuales solo dos han sido diagnosticados como carcinomas epidermoide primitivos, uno en una paciente femenina en el año 2009; el cual fue publicado en la revista Medisur<sup>(12)</sup> y el otro es el que se presenta en el actual trabajo en un paciente de sexo masculino; los que representan el 0,07 % del total, cifra esta coincidente con las publicaciones internacionales revisadas.<sup>(1-5)</sup>

Se comprobó que no exceden de 70 los casos reportados en la literatura universal a partir de 1617 y es muy exigua la encontrada en el último decenio. No se ha reportado hasta el momento

ningún caso de carcinoma epidermoide primitivo de la mama en Cuba, por lo cual no se puede comparar este trabajo con otro en la literatura nacional. A nivel internacional son escasas las publicaciones que se pudieron encontrar, entre ellas el reporte de un caso en la Revista de Oncología en Barcelona, en el 2006,<sup>(17)</sup> con un porcentaje de representatividad del total semejante a este caso: 0,04 %. En el Servicio de Ginecología del Centro hospitalar de Coímbra en Portugal se publicó por el profesor Pedro Manso y cols. un caso de carcinoma escamoso puro de mama en una mujer de 63 años en el año 2011<sup>(18)</sup> pero no se encontró en ese país ningún reporte sobre esta entidad en hombre. En España se publicó en la Revista Española de Cirugía un trabajo del profesor Balsalobre sobre la naturaleza primaria o metastásica del carcinoma epidermoide de mama en el hombre.<sup>(19)</sup>

Para el grupo de especialistas en mastología del Hospital General Universitario Dr. Gustavo Aldereguía Lima de Cienfuegos, fue de gran interés reportar y dar seguimiento al primer caso de carcinoma epidermoide primitivo de mama diagnosticado en la provincia.

**Conflicto de intereses:** los autores declaran la no existencia de conflictos de intereses relacionados con el estudio.

### Contribución de los autores:

Idea conceptual: Lidia Torres Aja.

Análisis estadístico: José Alberto Puerto Lorenzo.

Revisión de la literatura: José Alberto Puerto Lorenzo, Lidia Torres Aja.

Escritura del artículo: Lidia Torres Aja.

Revisión crítica: José Alberto Puerto Lorenzo.

**Financiación:** Hospital General Universitario Dr. Gustavo Aldereguía Lima. Cienfuegos.

## REFERENCIAS BIBLIOGRÁFICAS

1. Badge SA, Gangane NM, Shivkumar VB, Sharma SM. Primary squamous cell carcinoma of the breast. *Int J Appl Basic Med Res*. 2014;4(1):53-5

2. Bhosale SJ, Kshirsagar AY, Deshmukh SJ, Jagtap SV, Langade YB. Squamous cell carcinoma of the breast. *Am J Case Rep*. 2013;14(1):188-90

3. Fernando DVX, Silva SC, Oliveira V. Carcinoma de células escamosas em cão: relato de caso. *Saber Digital [revista en Internet]*. 2017;9(1):[aprox. 26p]. Disponible en: <http://revistas.faa.edu.br/index.php/SaberDigital/article/view/382>

4. Carbonea S, Lobo R, Lamacchia A, Almenar Gil A, Martin R, López JL, et al. Primary squamous cell carcinoma of the breast: A rare case report. *Rep Pract Oncol Radiother*. 2012;17(1):363-6

5. Rivero SA, Robles KD, Marrugo O, Redondo C. Primary breast squamous metaplastic squamous cell carcinoma of the breast: a rare subtype. Presentation of three cases in the Hospital Universitario del Caribe. *Rev Colomb Cancerol [revista en Internet]*. 2016 [citado 16 Jun 2019];20(4):[aprox. 16p]. Disponible en: [http://www.scielo.org.co/scielo.php?pid=S0123-90152016000400006&script=sci\\_abstract&tlng=en](http://www.scielo.org.co/scielo.php?pid=S0123-90152016000400006&script=sci_abstract&tlng=en)

6. Prado FR, De Lira M, Do Nascimento A, Fonseca RLS. Carcinoma epidermoide mamario: diagnóstico e tratamento. *Rev Interd Saúde Cajazeiras*. 2018;5(2):280-93

7. Chen XL, Luo J, Xu FL. Squamous cell carcinoma of the breast: particularity and clinical management. *Int J Clin Exp Med*. 2016;9(7):14167-74

8. Sabatier R, Roussin C, Riviere JP, Jalaguier A, Jacquemier J, Bertucci F. Breast metastasis of a

Squamous Cell Carcinoma of the Uterine Cervix Mimicking Inflammatory Breast Cancer. *Case Rep Oncol*. 2012;5(2):464-70

9. Huws AM, Semkin L, Moalla A, Udayasankar S, Holt SDH, Sharaiha YM. Primary squamous cell carcinoma of the breast in association with Zuska's disease. *Breast Cancer*. 2018;25(6):1-10

10. Buchanan PJ, Chopra VK, Walker KL, Ray R, Greco RJ. Primary Squamous Cell Carcinoma Arising From a Breast Implant Capsule: A Case Report and Review of the Literature. *Aesthetic Surgery Journal*. 2018;38(7):1-13

11. Zhu J, Li K, Dong X, Zhou P, Li P, Bi J. Metaplastic breast carcinoma composed of epithelial-myoeepithelial carcinoma and squamous cell carcinoma. A case report. *Medicine*. 2018;97(15):1-12

12. Torres L, Viera J. Carcinoma epidermoide primitivo. Presentación de un caso. *Medisur [revista en Internet]*. 2009 [citado 24 May 2019];7(6):[aprox. 10p]. Disponible en: [http://scielo.sld.cu/scielo.php?script=sci\\_arttext&pid=S1727-897X2009000600011&lng=es&nrm=iso](http://scielo.sld.cu/scielo.php?script=sci_arttext&pid=S1727-897X2009000600011&lng=es&nrm=iso)

13. Mitra B, Pal M, Debnath S, Paul B, Saha TN, Maiti A. Primary squamous cell carcinoma of breast with ipsilateral axillary lymph node metastasis: An unusual case. *Int J Surg Case Rep*. 2011;2(7):194-7

14. Goldhirsch A, Winer EP, Coates AS, Gelber RD, Piccart G, Thürlimann B, et al. Personalizing the treatment of women with early breast cancer: highlights of the St Gallen International Expert Consensus on the Primary Therapy of Early Breast Cancer 2013. *Ann Oncol*. 2013;24(9):2206-23

15. Liu J, Yu Y, Sun JY, He SS, Wan X, Yin J, et al. Clinicopathological characteristics and prognosis of primary squamous cell carcinoma of the breast. *Breast Cancer Res Treat*. 2014;149(1):133-40

16. Nayak A, Wu Y, Gilcrease MZ. Primary squamous cell carcinoma of the breast: predictors of locoregional recurrence and overall survival. *Am J Surg Pathol*. 2013;37(6):867-73

17. Alonso A, Fernández J, García J, Caeiro M, Canteli M, Vázquez ML, et al. Carcinoma epidermoide de mama descripción de un caso y revisión de la literatura. *Oncol (Bar)*.

2006;29(7):8-15

18. Manso P, Carnide C, Raposo J, Peralta F, Botto I. Carcinoma escamoso puro primario de mama. Acta Med Port. 2011;24(S3):657-60

19. Balsalobre MD, Rodríguez JM, Torregrosa NM, Ríos A, Illana J, Martínez E, et al. Carcinoma Epidermoide de mama en el varón, ¿Primario o secundario?. Cir Esp. 2004;76(5):333-4