

Presentaciones de casos

Signo de la arteria cerebral media hiperdensa e ictus isquémico con transformación hemorrágica

Hyperdense Middle Cerebral Artery Sign and Ischemic Stroke with Hemorrhagic Transformation

Ariel Sosa Remón¹  Carmen Esther Remón Chávez¹  Ana Esperanza Jeréz Alvarez¹ 

¹ Hospital Clínico Quirúrgico Provincial Celia Sánchez Manduley, Manzanillo, Granma, Cuba

Cómo citar este artículo:

Sosa-Remón A, Remón-Chávez C, Jeréz-Alvarez A. Signo de la arteria cerebral media hiperdensa e ictus isquémico con transformación hemorrágica. **Revista Finlay** [revista en Internet]. 2020 [citado 2022 May 26]; 10(4):[aprox. 4 p.]. Disponible en: <http://www.revfinlay.sld.cu/index.php/finlay/article/view/865>

Resumen

El signo de la arteria cerebral media hiperdensa es un patrón imagenológico que tiene una incidencia de un 30 a un 40 % de las oclusiones de esta arteria demostrada angiográficamente. Representa un signo temprano de ictus isquémico de mala evolución. Se presenta el caso de un paciente de 56 años de edad que comenzó con manifestaciones clínicas de afasia y hemiparesia derecha a predominio crural. En la tomografía al ingreso se observó hiperdensidad del trayecto de la arteria cerebral media izquierda que correspondió con un ictus isquémico extenso con conversión hemorrágica en escaneo evolutivo a las 72 horas. Se presenta el caso por lo poco frecuente que resulta realizar este diagnóstico a partir de los resultados hallados en la tomografía axial monocorte y porque hubo correlación entre las imágenes encontradas y el deterioro clínico posterior del paciente.

Palabras clave: arteria cerebral media, accidente cerebrovascular, diagnóstico por imagen, angiografía cerebral, angiografía por resonancia magnética

Abstract

The hyperdense middle cerebral artery sign is an imaging pattern that has an incidence from 30 to 40 % of occlusions of this artery demonstrated angiographically. It represents an early sign of poorly progressive ischemic stroke. A 56-year-old patient who began with clinical manifestations of aphasia and right hemiparesis, predominantly femoral it is presented. On admission tomography, hyperdensity of the left middle cerebral artery trajectory was observed, corresponding to an extensive ischemic stroke with hemorrhagic conversion in evolutionary scan at 72 hours. The case is presented because of how infrequent it is to make this diagnosis based on the results found in the single slice axial tomography and because there was a correlation between the images found and the subsequent clinical deterioration of the patient.

Key words: middle cerebral artery, stroke, diagnostic imaging, cerebral angiography, magnetic resonance angiography

Recibido: 2020-07-28 11:54:18

Aprobado: 2020-10-15 18:35:07

Correspondencia: Ariel Sosa Remón. Hospital Clínico Quirúrgico Provincial Celia Sánchez Manduley, Manzanillo, Granma, Cuba. asosa@infomed.sld.cu

INTRODUCCIÓN

A nivel mundial, una de cada seis personas puede desarrollar un ictus a lo largo de la vida. Más de 13,7 millones de personas lo padecen anualmente y alrededor de 5,8 millones mueren como consecuencia de esta entidad. Globalmente, cerca de 80 millones han sobrevivido al accidente cerebrovascular (ACV).⁽¹⁾

Alrededor del 70 % de los ictus son isquémicos,⁽¹⁾ en esta entidad se ha alcanzado un alto grado de desarrollo, en lo concerniente al conocimiento de la fisiopatología de la enfermedad, los medios diagnósticos y las intervenciones terapéuticas.

La detección oportuna del paciente en periodo de ventana, con el apoyo de un estudio de imagen rápido como la tomografía computarizada resulta una pieza elemental para el inicio del tratamiento fibrinolítico, que impacta en la morbilidad del paciente que enfrenta un ACV agudo.⁽²⁾

La tomografía axial computarizada no contrastada de cerebro es la herramienta imagenológica más ampliamente usada para diagnosticar el ictus isquémico debido a su gran disponibilidad, tiempo de escaneo rápido y relativo bajo costo. La tomografía axial computarizada no contrastada es también de gran ayuda ya que permite detectar signos tempranos de aparición del ictus isquémico,⁽³⁾ entre los cuales se destacan: la hipodensidad de los ganglios basales y/o el parénquima cerebral, pérdida de la diferenciación entre la sustancia gris y blanca, hiperdensidad del núcleo lentiforme, borramiento de los surcos corticales, pérdida del listón insular ("signo del ribete insular") e hiperdensidad de la arteria cerebral media ("signo de la arteria cerebral media [ACM] hiperdensa").^(2,3,4,5,6)

En ocasiones, en pacientes que cursan la etapa aguda de su accidente cerebrovascular, se puede observar en tomografías cerebrales simples la ACM espontáneamente hiperdensa. Este hallazgo se describe como una hiperdensidad lineal que sigue el curso del segmento M1 de la ACM, desde su origen hasta la cisura silviana y corresponde a la expresión radiológica de la presencia de un trombo intraluminal o de la disección aguda de este vaso.^(7,8) Inicialmente fue descrita por Gács y cols. en 1983,^(2,3,7) también se ha detallado este signo en otras arterias intracraniales.⁽³⁾

En Cuba, el ACV ocupa la tercera causa de muerte en la población general,⁽⁹⁾ sin embargo,

los estudios publicados sobre este tema no describen la presencia de este signo y su importante rol como predictor de ictus isquémico.

En este artículo, se presenta un caso donde el diagnóstico imagenológico fue realizado en una TAC monocorte, siendo esto un fenómeno muy poco frecuente debido a que solo en las TAC multicortes se puede apreciar esta imagen.

Se presenta el caso por lo poco frecuente que resulta realizar este diagnóstico a partir de los resultados hallados en la tomografía axial monocorte y porque hubo correlación entre las imágenes encontradas y el deterioro clínico posterior del paciente.

PRESENTACIÓN DEL CASO

Se presenta el caso de un paciente de sexo masculino, de 56 años de edad, de procedencia urbana. Con antecedentes patológicos personales de hipertensión arterial crónica tipo II con tratamiento irregular.

Este paciente ingresó al cuerpo de guardia de emergencias en horario de la noche, sus familiares refirieron que había comenzado con un cuadro de pérdida súbita del habla y dificultad para sostenerse de pie o sentado.

El examen clínico neurológico mostró: afasia global, hemiparesia derecha total y directa de predominio crural. Escala de coma de Glasgow (GCS):

Marcadores de remodelado óseo (MRO): 4.

Venografía por resonancia magnética (MRV): 1.

Mielógrafo por resonancia magnética (MRM): 6. Total 11/15 puntos.

Escala de NIHSS (*National Institutes of Health Stroke Scale*): 6 puntos.

El resto del examen clínico no mostró ningún elemento fuera de la normalidad.

El electrocardiograma mostró: ritmo sinusal, eje eléctrico a la izquierda, sin alteración de ondas y segmentos.

Complementarios de urgencias:

Hemoglobina (Hb): 14,6 g/L.

Hematocrito: 30,2 %.

Leucograma: $9,6 \times 10^9/L$.

Segm./linfo: 84/16 %.

Glicemia: 186 mg/dl.

Creatinina sérica: 1,06 mg/dl.

Ionogasmetría: normoxemia con hipocapnia. Eufemia con alcalosis respiratoria aguda compensada. Sin trastorno de los iones.

Radiografía simple de tórax: sin lesiones.

La tomografía axial computarizada (TAC) de cráneo simple sin contraste mostró en los cortes tomográficos practicados a 5 mm. hiperdensidad lineal de aproximadamente 2,5 cm (54 UH) (señalizado por el "círculo rojo") en proyección del territorio de irrigación de la cerebral media (signo de la arteria cerebral media hiperdensa.), además se observó borrosidad de surcos y giros del hemisferio cerebral ipsilateral que sugerían edema cerebral difuso que provocó ligero colapso del ventrículo lateral a predominio del asta anterior. (Fig. 1).

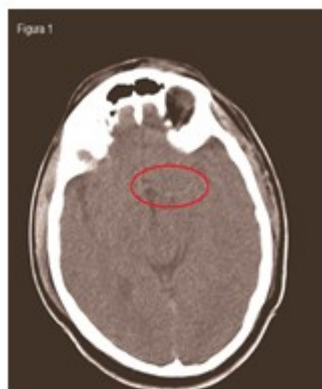

Fig. 1. TAC de cráneo simple sin contraste

Ante la clínica evidente y el signo tomográfico observado, se estableció el diagnóstico de ictus isquémico leve y se ingresó en la Unidad de Ictus del Hospital (no se realizó trombolisis por no contar con trombolíticos para este caso en la unidad).

A las 72 horas de evolución, el paciente fue

trasladado de urgencia a la terapia intensiva debido al deterioro neurológico hasta el estado de coma. GCS: 4/15 puntos y NIHSS 27 puntos.

La TAC evolutiva de urgencia mostró: imagen hipodensa de 22-25 UH que medía aproximadamente 103 mm. en toda su extensión, en región occipitoparietal izquierda, con zonas de hiperdensidad de 56-60 UH dentro de ella, con edema perilesional asociado y obliteración de astas anteriores y posteriores, en relación con infarto isquémico extenso con transformación hemorrágica. (Fig. 2).

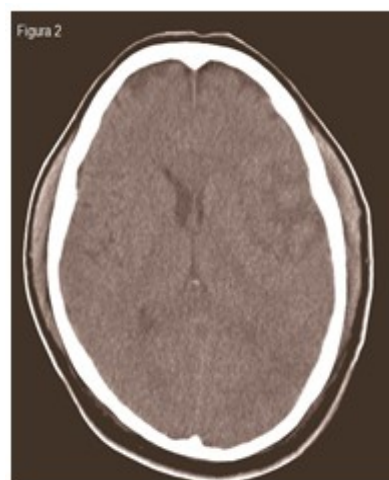


Fig. 2. TAC evolutiva de urgencia

DISCUSIÓN

El signo de la arteria cerebral media hiperdensa tiene una incidencia de un 30 a un 40 % de las oclusiones de la ACM demostradas angiográficamente.^(6,10)

Según los resultados de las tomografías, la hiperatenuación concerniente al signo se encuentra entre los 47 a 61 UH (valor medio 54 UH), esto le confiere el significado fisiopatológico de la trombosis oclusiva. Este valor guarda relación con el nivel de atenuación encontrado en este caso y coincide con otros autores consultados.^(3,4,7,11)

Otros elementos deben ser tenidos en cuenta cuando se observa hiperdensidad de la ACM y no necesariamente se corresponden con el signo

descrito. Este diagnóstico diferencial debe hacerse en presencia de lipohialinosis (presentes en la diabetes mellitus y la HTA), depósitos de lípidos (hiperlipidemia), calcificación (aterosclerosis), presencia de contraste intravenoso, hematocrito > 60 %, infección, contusión o tumores adyacentes a la zona.⁽¹²⁾

En relación al pronóstico, muchos autores han descrito que la presencia de este signo imagenológico es predictivo de mortalidad o deterioro neurológico evolutivo. Con una alta especificidad de hasta un 100 % y una sensibilidad de un 37 hasta un 54 %.^(2,7,8,10) Con relación a estos hallazgos, el deterioro evolutivo desarrollado por el paciente del caso presentado se corresponde al planteamiento de los autores consultados.

La presencia del signo de la ACM hiperdensa se relacionó con el diagnóstico del ictus isquémico y con la evolución posterior del paciente.

Conflicto de intereses:

Los autores declaran la no existencia de conflictos de intereses relacionados con el estudio.

Contribución de los autores:

Idea conceptual: Ariel Sosa Remón.

Revisión de la literatura: Ariel Sosa Remón, Carmen Esther Remón Chávez.

Escritura del artículo: Ariel Sosa Remón, Carmen Esther Remón Chávez.

Revisión crítica: Ana Esperanza Jerez Álvarez.

Financiación:

Hospital Clínico Quirúrgico Provincial Celia Sánchez Manduley. Manzanillo. Granma. Cuba.

REFERENCIAS BIBLIOGRÁFICAS

1. Phipps MS, Cronin CA. Management of acute ischemic stroke. *BMJ*. 2020;368(1):6983
2. Carrillo R, Garcilazo YJ, Lee D, Peralta AB, González P, Rodríguez U. Signo de la arteria cerebral media hiperdensa. *Med Int Mex [revista en Internet]*. 2012 [citado 23 Oct

2019];28(4):[aprox. 4p]. Disponible en: <https://www.medigraphic.com/pdfs/medintmex/mim-2012/mim124o.pdf>

3. Chieng JSL, Singh DR, Chawla A, Peh WCG. The hyperdense vessel sign in cerebral computed tomography: pearls and pitfalls. *Singapore Med J*. 2020;61(5):230-7

4. Herrera AM. Signos radiológicos presentes en tomografía computada simple en pacientes con accidente cerebrovascular isquémico. Instituto Nacional de Ciencias Neurológicas. Octubre a diciembre del 2017 [Internet]. Lima: Universidad Nacional Mayor de San Marcos; 2018 [citado 21 Mar 2019]. Disponible en: <https://cybertesis.unmsm.edu.pe/handle/20.500.12672/10034>

5. Alshoabi S, Alnajmani R, Shamsuddin M, Gameraddin M. Early signs of middle cerebral artery infarction on multi detector computed tomography: Review of 20 cases. *Brain Circ*. 2019;5(1):27-31

6. Gutiérrez R, Fuentes B, Díez E. Ictus isquémico. Infarto cerebral y ataque isquémico transitorio. *Medicine*. 2019;12(70):4085-96

7. Montenegro AR. Medición objetiva de la hiperdensidad de las arterias cerebrales medias, como marcador pronóstico de infarto isquémico, evaluado en tomografías de cerebro simple. Hospital Dr. Fernando Vélez Paiz. 2018 [Internet]. Managua: Recinto Universitario Rubén Darío; 2019 [citado 26 Feb 2020]. Disponible en: <http://repositorio.unan.edu.ni/id/eprint/12191>

8. Bozdogan E, Kocaturk O, Altiparmak IH, Karakas E. Hyperdense middle cerebral artery sign together with pulmonary thrombo embolism. *Pol J Radiol*. 2016;81(1):247-9

9. Ministerio de Salud Pública. Anuario Estadístico de Salud 2020 [Internet]. La Habana: Dirección Nacional de Estadísticas; 2020 [citado Sep 2020]. Disponible en: <http://bvscuba.sld.cu/anuario-estadistico-de-cuba/>

10. Pérez G, García E, Sánchez A. Signo de la arteria cerebral media hiperdensa en la disección traumática de la arteria carótida interna. *Emergencias*. 2019;31(5):363-4

11. Meli F, Vallejos J, Álvarez C, Capuñay C, Carrascosa P. Cuantificación del signo de la

arteria cerebral media hiperdensa con TCMD.
RAR. 2011;75(4):1-8

12. Nadarajan V, Perry RJ, Johnson J, Werring DJ.
Transient ischaemic attacks: mimics and
chameleons. Pract Neurol. 2014;14(1):23-31