

Presentaciones de casos

## Complicaciones cardiovasculares en paciente con COVID-19. Presentación de un caso

### Cardiovascular Complications in a Patient with COVID-19. A Case Report

Leonardo Maikel Gómez Carcassés<sup>1</sup>  Yenisey Quintero Méndez<sup>1</sup>  Eddy Pereira Valdés<sup>1</sup> 

<sup>1</sup> Hospital General Universitario Dr. Gustavo Aldereguía Lima, Cienfuegos, Cienfuegos, Cuba

#### Cómo citar este artículo:

Gómez-Carcassés L, Quintero-Méndez Y, Pereira-Valdés E. Complicaciones cardiovasculares en paciente con COVID-19. Presentación de un caso. **Revista Finlay** [revista en Internet]. 2022 [citado 2022 Ago 12]; 12(1):[aprox. 10 p.]. Disponible en: <http://www.revfinlay.sld.cu/index.php/finlay/article/view/996>

#### Resumen

El Sars-Cov-2, es un virus perteneciente a la familia coronaviridae, responsable de la pandemia que está azotando al mundo desde diciembre del 2019 que produce la enfermedad infecciosa denominada COVID-19. Esta enfermedad se expresa en más de la mitad de los casos de manera leve, e incluso, asintomática, sin embargo, en un número no despreciable de pacientes se manifiesta en su forma más severa, con múltiples complicaciones que pueden ocasionar la muerte. Junto a las complicaciones respiratorias, las cardiovasculares se hacen presentes fundamentalmente en aquellos pacientes que requieren ingreso en unidades de cuidados intensivos, las cuales dificultan el manejo médico, así como entrañan un peor pronóstico. Se presenta el caso de un paciente de 70 años de edad con antecedentes de salud aparente, que ingresó con sintomatología respiratoria y que luego de realizar la técnica de reacción en cadena de la polimerasa con transcriptasa inversa en tiempo real positivo para el virus Sars-Cov-2, se decidió su traslado al Centro Especializado Ambulatorio Héroes de Playa Girón, donde estuvo hospitalizado en la Unidad de Cuidados Intensivos durante 6 días y falleció como consecuencia de complicaciones cardiovasculares fundamentalmente. Los autores de esta investigación tienen como objetivo exponer el caso de un paciente que presentó síntomas respiratorios como forma de presentación inicial de la infección por lo que se le realizó reacción en cadena de la polimerasa en tiempo real la cual resultó positiva para SARS-CoV-2.

**Palabras clave:** enfermedades cardiovasculares, comorbilidad, covid-19, informes de casos

#### Abstract

Sars-Cov-2, is a virus belonging to the coronaviridae family, responsible for the pandemic that has been plaguing the world since December 2019, which produces the infectious disease called COVID-19. This disease is expressed in more than half of the cases in a mild and even asymptomatic way, however, in a non-negligible number of patients it manifests itself in its most severe form, with multiple complications, and can even cause death. Along with respiratory complications, cardiovascular complications are present mainly in those patients who require admission to intensive care units, which make medical management difficult, as well as entail a worse prognosis. The case of a 70-years-old patient with a history of apparent health, who was admitted with respiratory symptoms and who, after performing the polymerase chain reaction technique with reverse transcriptase in real time, was positive for the Sars-Cov virus. -2, it was decided to transfer him to the Playa Girón Heroes Specialized Ambulatory Center, where he was hospitalized in the Intensive Care Unit for 6 days and died mainly as a result of cardiovascular complications is presented. The aim of this research is to present the case of a patient who suffered from respiratory symptoms as an initial presentation of the infection, for which a real-time polymerase chain reaction was performed, which was positive for SARS-CoV-2.

**Key words:** cardiovascular diseases, comorbidity, covid-19, case reports

**Recibido:** 2021-05-20 10:07:18

**Aprobado:** 2022-01-15 09:56:17

**Correspondencia:** Leonardo Maikel Gómez Carcassés. Hospital General Universitario Dr. Gustavo Aldereguía Lima. Cienfuegos. [leonardo.gomez@gal.sld.cu](mailto:leonardo.gomez@gal.sld.cu)

## INTRODUCCIÓN

En diciembre del 2019, una serie de casos de neumonía de etiología desconocida emergió en la ciudad de Wuhan, provincia Hubei, China, con presentaciones clínicas que guardaban gran semejanza a una neumonía de etiología viral.<sup>(1)</sup> En un corto período de tiempo, el siete de enero del 2020, a partir de las muestras tomadas de uno de los pacientes, los científicos chinos fueron capaces de decodificar el genoma completo del agente causal, el cual denominaron 2019-nCoV (nuevo Coronavirus 2019)<sup>(2)</sup> debido a la alta homología entre las secuencias genéticas del nuevo coronavirus y el SARS-CoV que afecta a murciélagos. El 11 de febrero del 2020 el Comité Internacional de Taxonomía nombra al nuevo germen como Coronavirus 2 del Síndrome Respiratorio Agudo Grave (SARS-CoV-2) (por sus siglas en inglés) y la Organización Mundial de la Salud (OMS), como COVID-19 a la enfermedad infecciosa producida por este.<sup>(3)</sup>

Los coronavirus son un grupo amplio de virus envueltos con material genético ácido ribonucleico (ARN) pertenecientes a la familia Coronaviridae. Existen cuatro géneros en la subfamilia Orthocoronavirinae: los alfacoronavirus, betacoronavirus, gammacoronavirus y deltacoronavirus. Los alfacoronavirus y betacoronavirus infectan a los mamíferos, identificándose hasta el momento siete subtipos pertenecientes a estos dos géneros con capacidad de enfermar a los seres humanos, mientras que los gammacoronavirus y deltacoronavirus infectan a las aves.<sup>(4)</sup>

De las siete especies de coronavirus que causan infecciones en humanos, cuatro provocan principalmente síntomas leves parecidos a la gripe y los tres restantes producen enfermedades potencialmente fatales: síndrome respiratorio agudo severo (SARS), síndrome respiratorio del medio oriente (MERS) (por sus siglas en inglés) y el nuevo betacoronavirus SARS-CoV-2, responsable de la enfermedad denominada COVID-19.<sup>(4,5)</sup>

Está demostrado que el SARS-CoV-2 tiene una transmisión efectiva de persona a persona, principalmente a través de secreciones respiratorias, aunque también se puede aerosolizar (microgotas de Flügge)<sup>(5)</sup> o por el contacto con superficies contaminadas. Para ingresar a la célula huésped y poder establecer la infección, el virus emplea como puerta de entrada los receptores de la enzima convertidora

de angiotensina 2 (ACE2), ampliamente expresados en casi todos los tejidos como pulmón, corazón, riñón, vía biliar, hígado e intestino. La expresión y distribución de los receptores ACE2 regulan el tropismo del virus a los distintos tejidos como también la patogenia.<sup>(3)</sup> Debido a que en estos órganos existe mayor expresión de dicha proteína transmembrana, son los más afectados por la COVID-19 y sus complicaciones.

En la provincia Cienfuegos, desde los comienzos de la pandemia, se llevaron a cabo un grupo de acciones organizativas con el objetivo de destinar al Centro Especializado Ambulatorio Héroes de Playa Girón como institución hospitalaria que brindara asistencia médica a los pacientes con COVID-19, en particular a aquellos que evolucionan con las formas graves o críticas de la enfermedad. El paciente en cuestión ingresó en la Unidad de Cuidados Intensivos (UCI) de dicho centro donde evolucionó durante seis días y falleció producto de complicaciones cardiovasculares fundamentalmente.

En tal sentido, los autores de esta investigación tienen como objetivo exponer el caso de un paciente que mostró síntomas respiratorios como forma de presentación inicial de la infección, por lo que se le realizó reacción en cadena de la polimerasa en tiempo real (PCR-TR) la cual resultó positiva para SARS-CoV-2.

## PRESENTACIÓN DEL CASO

Se presenta el caso de un paciente de sexo masculino, de 70 años de edad, de color de piel blanca, con antecedentes patológicos personales de salud aparente, sin tratamiento médico habitual. El paciente ingresó en la unidad de casos con sospecha de la COVID-19 del Hospital General Universitario Dr. Gustavo Aldereguía Lima porque llevaba aproximadamente 48 horas con tos seca improductiva y ligera falta de aire, se realizó un test rápido de COVID-19 el cual resultó positivo, por lo que se le tomó muestra para PCR-TR, cuyo resultado se obtuvo a las 24 horas como positivo para el virus Sars-Cov-2, lo que motivó su traslado de inmediato al Centro Especializado Ambulatorio Héroes de Playa Girón.

Luego de su arribo a dicha institución, el paciente se ingresó en la Unidad de Vigilancia Intensiva, donde se dio continuidad al protocolo terapéutico establecido. Su situación clínica se deterioró rápidamente, con aumento de la frecuencia respiratoria y uso de musculatura accesoria de la

respiración, requiriendo interconsulta con la Unidad de Cuidados Intensivos (UCI) y luego de ser valorado, se trasladó a esta unidad.

En la Unidad de Terapia Intensiva se recibió al paciente consciente, cooperador, con disnea, frases entrecortadas, con saturación de oxígeno (SO<sub>2</sub>) baja por oximetría de pulso, normotenso, taquicárdico; refirió tener palpitaciones, dolor en punta de costado en hemitórax derecho y esputo de aspecto hemoptoico. Se le indicaron exámenes de laboratorio urgentes, se incluyó gasometría arterial para evaluar parámetros sanguíneos de oxigenación, radiografía de tórax vista frontal y lateral y biomarcadores.

Aspectos positivos al examen físico

Aparato respiratorio: mostró polipnea moderada-severa, tiraje intercostal y

supraclavicular, murmullo vesicular disminuido en ambos campos pulmonares, con estertores crepitantes y subcrepitantes en tercio inferior de ambos hemitórax.

Aparato cardiovascular: mostró ruidos cardiacos arrítmicos y buen tono, no se precisaron soplos, pulsos periféricos presentes en los cuatro miembros, estaba normotenso.

Bioparámetros

Frecuencia respiratoria= 35 rpm.

Frecuencia cardiaca= 160 lpm.

Tensión arterial= 130/80 mmHg.

Temperatura= 36,5°C.

Exámenes de laboratorio: (Tabla 1).

**Tabla 1.** Exámenes complementarios evolutivos del paciente, desde su ingreso hasta el último día en la UCI

Días	Hb (g/l)	Hto (fv)	Leucocitos	Seg	Linf	Glicemia (mmol/l)	Creatinina (mmol/l)	TGP (UI)	TGO (UI)	PaO <sub>2</sub> mmHg	PaO <sub>2</sub> /FiO <sub>2</sub>
Día 1	165	0,52	8,8 x 10 <sup>9</sup>	0,90	0,09	10	70,5	15,2	17,9	116	233
Día 2	160	0,49	8,8 x 10 <sup>9</sup>	0,91	0,08	8,6	106	17,3	16,1	130	260
Día 3	159	0,50	7,8 x 10 <sup>9</sup>	0,89	0,11	12	130	11,7	14	156	312
Día 4	132	0,41	9,0 x 10 <sup>9</sup>	0,90	0,09	13,2	340	27,2	27,6	223	446
Día 5	133	0,42	10,0 x 10 <sup>9</sup>	0,88	0,12	11,2	342	25,4	26,7	180	360
Día 6	135	0,43	12,0 x 10 <sup>9</sup>	0,82	0,18	12	345	16,2	21,2	170	340

**Leyenda:** Hemoglobina:(Hb). Hematocrito:(Hto). Segmentados:(Seg). Linfocitos:(Linf). Transaminasa glutamicopirúvica:(TGP). Transaminasa glutamicooxalacética:(TGO). Presión arterial de oxígeno:(PO<sub>2</sub>). Relación presión arterial de oxígeno/Fracción inspirada de oxígeno: (PO<sub>2</sub>/FiO<sub>2</sub>)

Se muestran los resultados de los biomarcadores

evolutivos del paciente dese su ingreso hasta el último día en UCI. (Tabla 2).

**Tabla 2.** Biomarcadores evolutivos del paciente

Días	LDH	Índice neutrófilo/ linfocito	Conteo de linfocitos
Día 1	764	9	792
Día 2	469	11,3	704
Día 3	613	8,09	858
Día 4	870	10	810
Día 5	865	7,3	1200
Día 6	860	4,5	2160

Los Rayos X (Rx) de tórax (AP) mostró radiopacidad difusa de aspecto inflamatorio en ambos campos pulmonares, ICT aumentado. (Fig 1A, B, C y D).

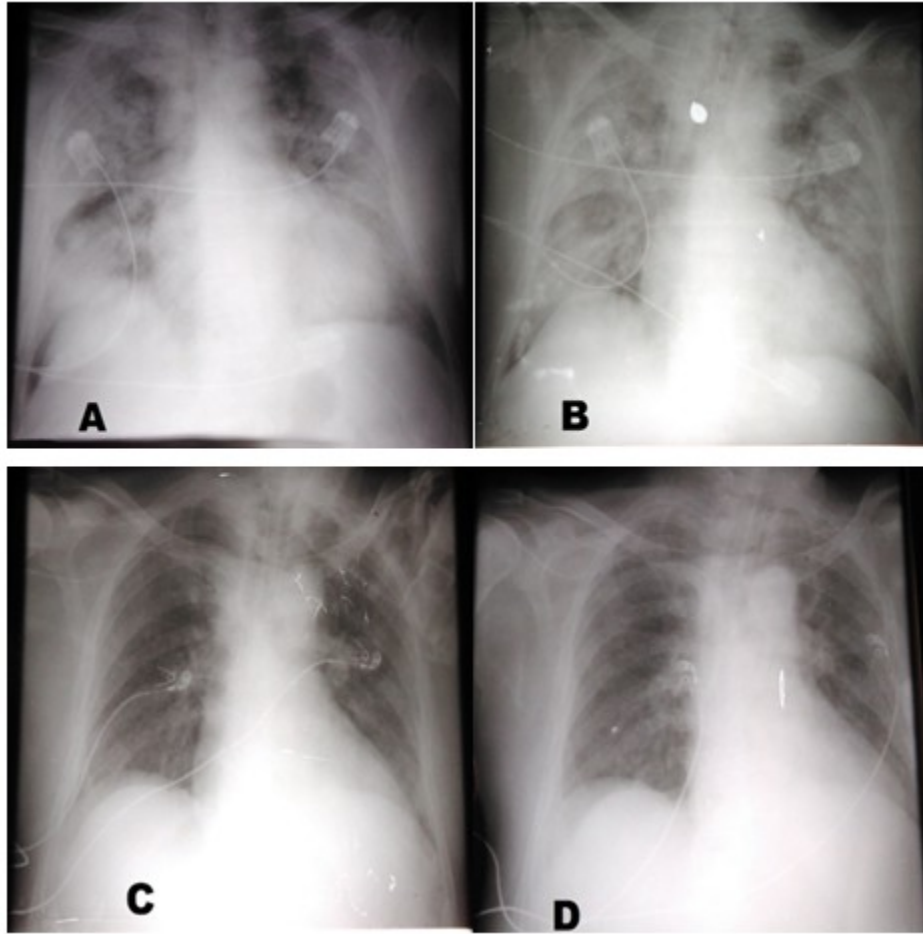
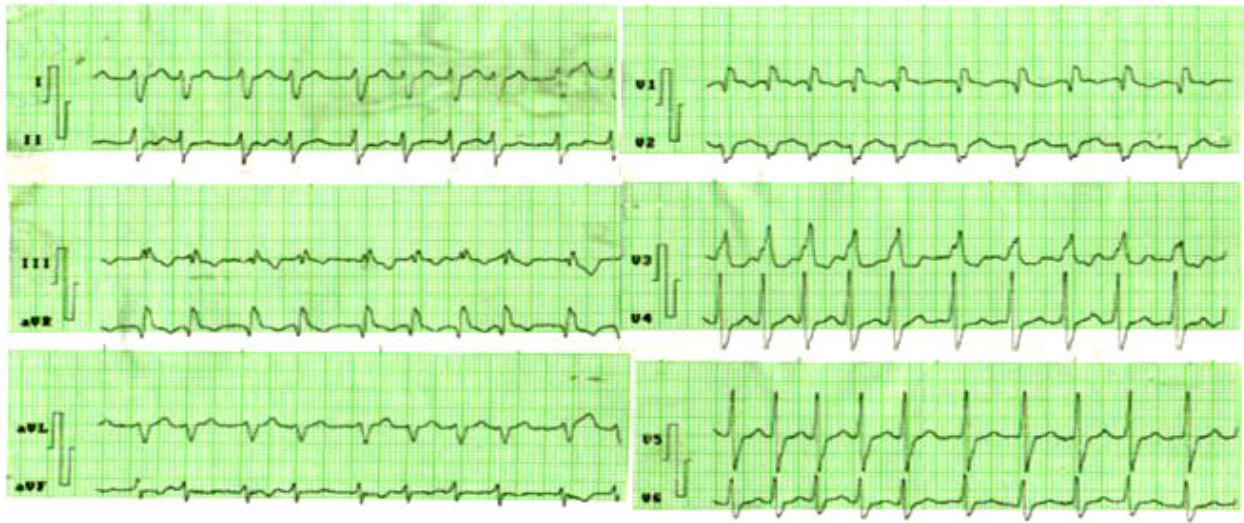

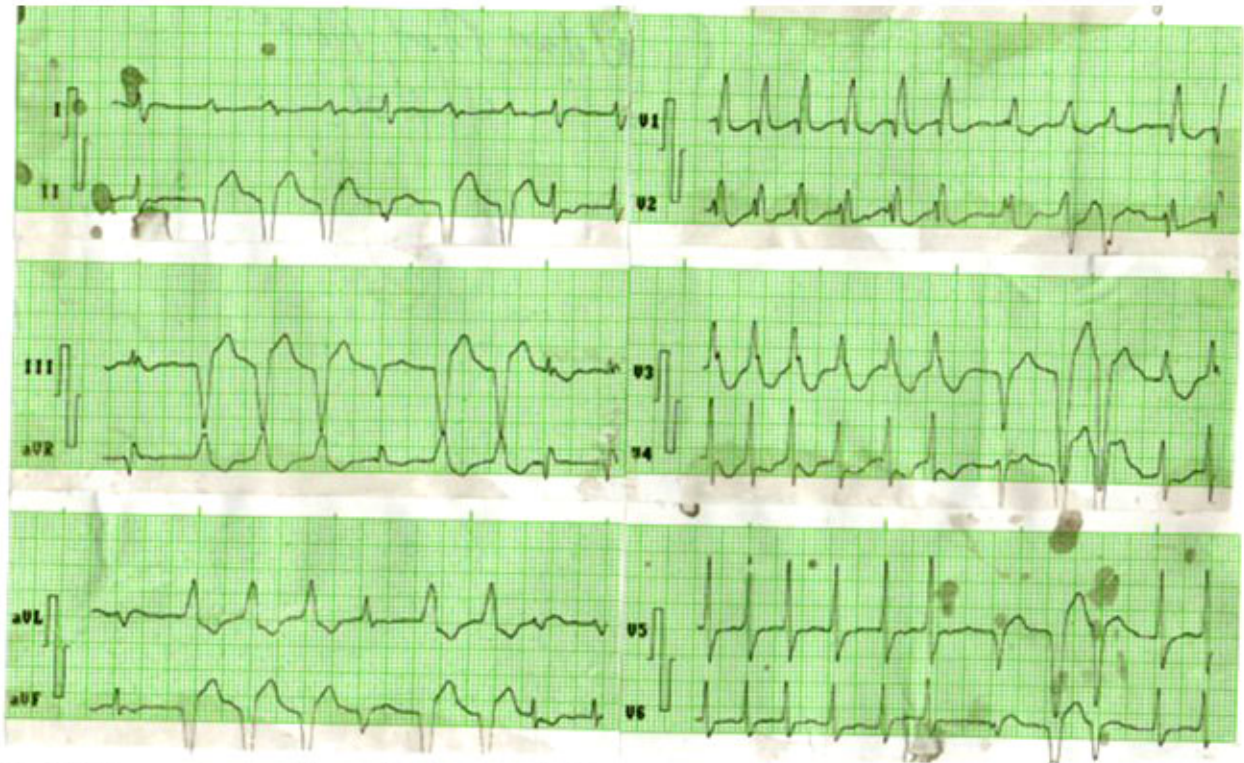
Fig 1. Evolución radiológica en UCI: A) primer día. B) segundo día. C) cuarto día. D) sexto día

El electrocardiograma (ECG) mostró fibrilación auricular con respuesta ventricular rápida y bloqueo de rama derecha del haz de His. (Fig 2).



**Fig 2.** ECG realizado al paciente a su llegada a la UCI

Se muestra el ECG realizado al paciente una hora antes de fallecer en el que se apreciaron complejos ventriculares no sostenidos. (Fig 3).



**Fig 3.** ECG se aprecian complejos ventriculares no sostenidos

El ecocardiograma modo M o unidimensional y el bidimensional o 2D (modo M y 2D) realizado al tercer día de evolución del paciente en UCI,

mostró hipocinesia global, con disminución del engrosamiento sistólico fundamentalmente en el septum interventricular, distancia E- septum >

12 mm, vena cava inferior que prácticamente no colapsaba durante la inspiración y una fracción

de eyección del ventrículo izquierdo (FEVI)= 30 % (Teicholz). (Fig 4A y B).

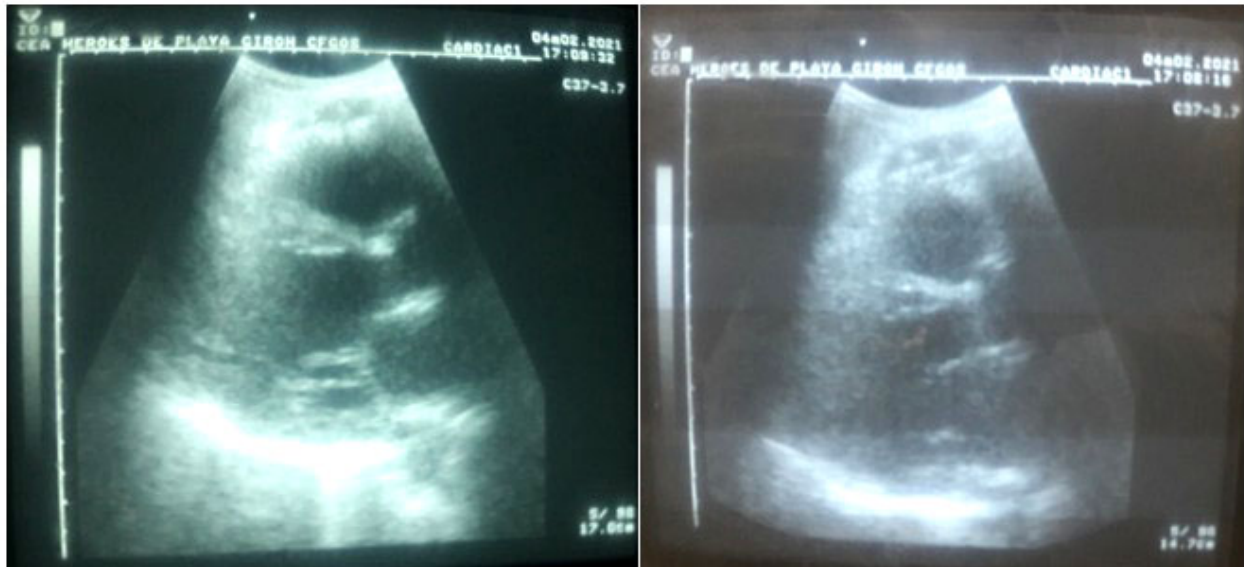


Fig 4. Vista desde el eje largo paraesternal del ventrículo izquierdo: A) en sístole. B) en diástole

Se apreciaron lesiones inflamatorias difusas bilaterales, aparejadas a patrón radiológico

característico de síndrome de distrés respiratorio agudo. (Figs 5 y 6).

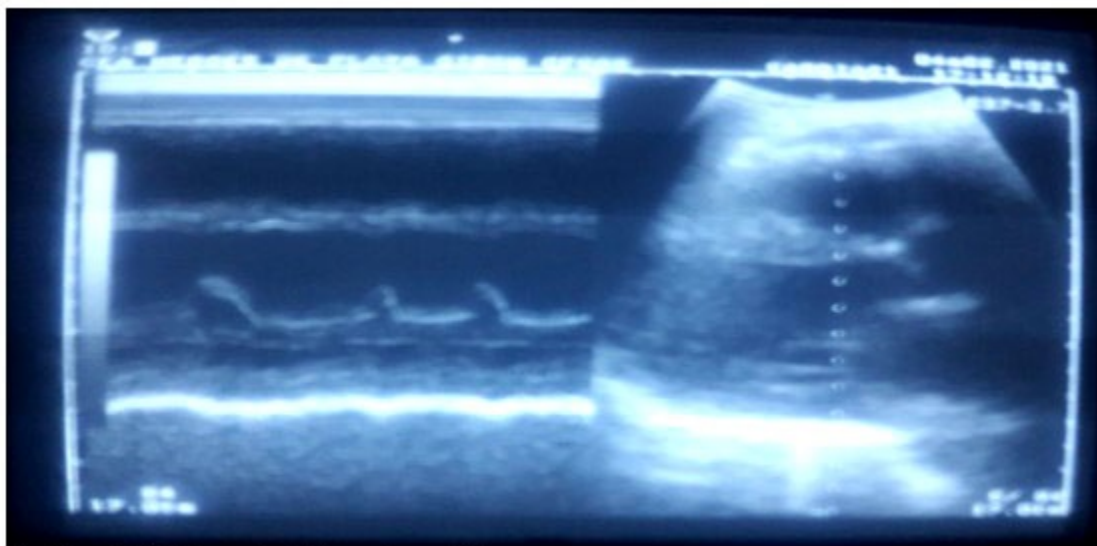
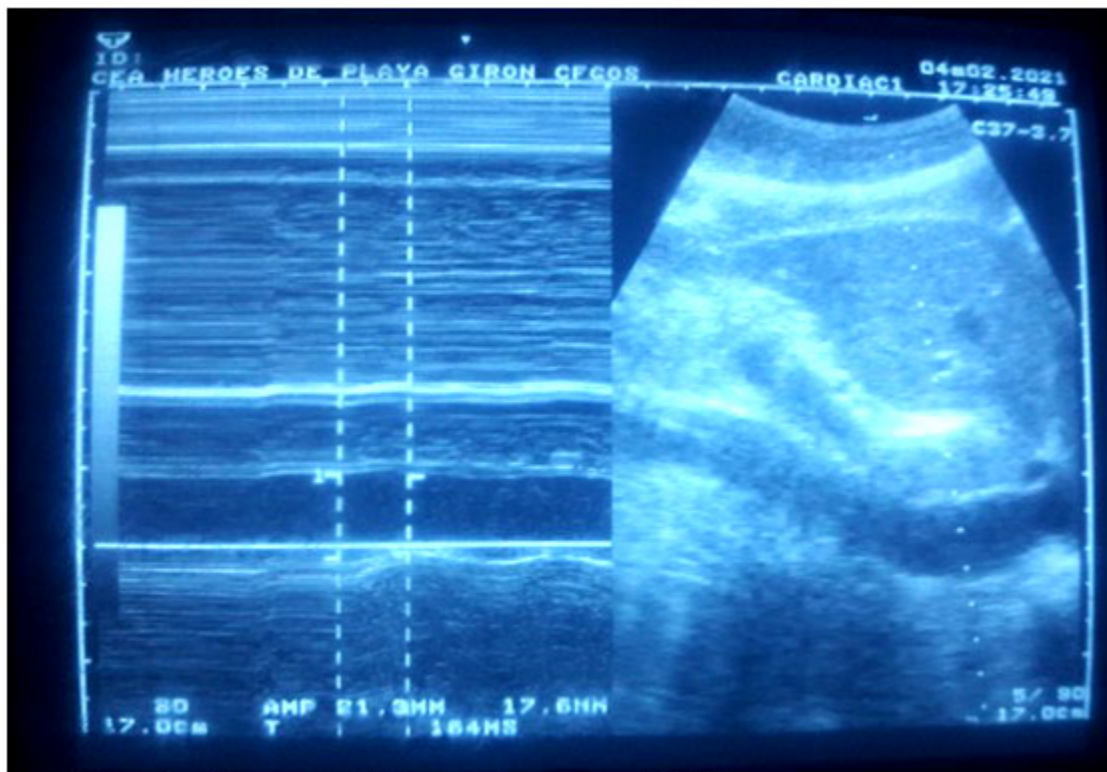


Fig 5. a nivel de las puntas de las valvas mitrales



**Fig 6.** Vista subcostal: vena cava inferior con colapso menor del 50 %

Al recibirse la radiografía de tórax inicial, se apreciaron lesiones inflamatorias difusas bilaterales, aparejadas a patrón radiológico característico de síndrome de distrés respiratorio agudo, así como parámetros de oxigenación por hemogasometría arterial que estaban comprometidos y biomarcadores por encima de valores de referencia, sugestivo de tormenta de citoquinas. En vista del deterioro progresivo del paciente, se abordó la vía aérea con tubo endotraqueal número ocho y se comenzó con ventilación mecánica invasiva (VMI) con respirador marca Savina. Se prefijaron los parámetros ventilatorios acordes al estado del paciente y se aplicaron maniobras de reclutamiento alveolar, el paciente se colocó en posición de decúbito prono y se empleó presión positiva al final de la espiración (PEEP) de hasta 14 cm H<sub>2</sub>O.

Durante las primeras 48 horas de haberse comenzado la VMI, el paciente se mantuvo con estabilidad hemodinámica, con una presión arterial sistólica (PAS) entre 110-130 mmHg, un ritmo diurético entre 1-1,5 ml/hora y mejoría de los parámetros de oxigenación por hemogasometría arterial, no obstante, llamó la

atención el aumento progresivo de la creatinina, acompañada de caída del débito urinario hasta 0,3 ml/hora y un filtrado glomerular estimado (FGe)= 38,3 ml/mto/1,73 m<sup>2</sup> el tercer día de su ingreso en la UCI, lo que motivó se interconsultara con el Servicio de Nefrología y se indicó el tratamiento hemodialítico del paciente. En tal sentido, se realizaron dos sesiones de hemodiálisis, al tercer día de su evolución y al quinto día, a pesar de las cuales, no se obtuvo la mejoría esperada.

Luego de la primera sesión de hemodiálisis, la PAS del paciente cayó por debajo de 90 mmHg, por lo que fue necesario administrar drogas vasoactivas; se comenzó con norepinefrina a una dosis de 0,2 mcg/Kg/mto, lográndose una PAS de 110 mmHg, no obstante, en el quinto día de evolución del paciente, ocho horas luego de haberse concluido el segundo ciclo de depuración renal, cayó nuevamente la PAS por lo que se decidió incrementar la dosis de norepinefrina a 0,3 mcg/Kg/mto. Al no obtenerse el resultado deseado, y en presencia de estertores crepitantes en ascenso en ambos hemitórax, se añadió dobutamina, cuya dosis fue necesaria llevarla hasta 20 mcg/Kg/hora.

En el sexto día de evolución, el paciente se mostró con inestabilidad hemodinámica persistente a pesar de agregarse una tercera droga vasoactiva (dopamina a 15 mcg/Kg/mto), en oligoanuria, con estertores crepitantes generalizados en ambos hemitórax e ingurgitación yugular. Tanto en el monitor cardiovascular, así como en los electrocardiogramas (ECG) evolutivos se pudo apreciar desde el primer día un patrón de fibrilación auricular con respuesta ventricular rápida, que se mantuvo durante todo el tiempo y al cual se le añadieron episodios de arritmias ventriculares el último día de su evolución en UCI, en un primer momento aisladas, pero posteriormente más frecuentes, que llegaron incluso a taquicardia ventricular no sostenida autolimitadas, las cuales degeneran en un patrón de fibrilación ventricular, por lo que fue necesario desfibrilar al paciente, aplicándose tres choques de 200J, combinado con maniobras de reanimación cardiopulmonar (RCP) por más de 35 minutos, pero a pesar de los esfuerzos médicos el paciente falleció.

## DISCUSIÓN

Durante las etapas iniciales de la pandemia y dados los pocos estudios publicados al respecto, se creía que este coronavirus causaba síntomas netamente respiratorios, no obstante, a medida que el número de pacientes aumentó, se observó que la enfermedad cardiovascular tenía un papel fundamental en el desarrollo y pronóstico de la infección.<sup>(6)</sup>

Los autores de esta investigación consideran que los pacientes con antecedentes cardiovasculares conforman el grupo de mayor riesgo de morbilidad y mortalidad, sin embargo, los individuos sanos que cursan con infección grave también pueden tener compromiso cardiovascular agudo.

Por otra parte, estudios de seguimiento institucionales han descrito que las complicaciones mayores durante la hospitalización incluyen SDRA, arritmias y choque, en particular, el potencial arrítmico observado no solo se debe a la infección por coronavirus, sino también, está relacionado con los tratamientos necesarios, tanto para el manejo del choque circulatorio<sup>(6)</sup> así como el tratamiento antiviral administrado, en tal sentido se considera que el seguimiento debe realizarse de forma permanente para corregir las complicaciones que se presenten, y de ser

posible, evitarlas.

En el primer reporte de casos confirmados por laboratorio con la infección de COVID-19 (denominado 2019-nCoV en un primer momento) mediante la realización de PCR-TR, Huang y cols. incluyeron hasta el dos de enero del 2020 a 41 pacientes hospitalizados en el Hospital Jinyintan, de la ciudad de Wuhan, China. Del total de pacientes incluidos en el estudio, 13 fueron admitidos en la Unidad de Cuidados Intensivos, con prevalencia del sexo masculino. Dentro de las principales comorbilidades presentadas por los pacientes en el momento del ingreso estaban la hipertensión arterial y enfermedades cardiovasculares<sup>(6)</sup> solo superadas por diabetes mellitus.<sup>(7)</sup> El caso que se presenta es del sexo masculino, de 70 años de edad y sin antecedentes de enfermedades previas. Llevaba aproximadamente dos días con síntomas respiratorios leves por lo que se le realizó toma de muestra para PCR-TR siendo positivo el resultado, lo que motivó su ingreso en Unidad de Vigilancia Intensiva, ya que el paciente clasificaba como de alto riesgo, según Protocolo de Actuación Nacional para la COVID-19, en su Versión 1.6.<sup>(7)</sup>

Las principales complicaciones presentadas fueron el síndrome de distrés respiratorio agudo (ARDS), la injuria cardiaca aguda y el choque hipovolémico. El tiempo transcurrido entre el ingreso hospitalario y la aparición de ARDS fue tan solo de dos días. Por su parte, los autores de dicho estudio definieron la injuria cardiaca aguda como nivel en sangre de troponina I ultrasensible por encima del 99 percentil (valor de referencia >28 pg/mL), nuevas alteraciones mostradas en electrocardiograma o ecocardiograma.<sup>(1)</sup> En el caso que se presenta, el tiempo transcurrido desde que el paciente comenzó con la sintomatología hasta la aparición de complicaciones respiratorias fue de 4 días, estando dentro del rango de tiempo reportado por la literatura, con presencia de opacidades bilaterales difusas en la radiografía de tórax y una relación PO<sub>2</sub>/FiO<sub>2</sub> de 233 mmHg, clasificando como ARDS leve según definición de Berlín<sup>(8)</sup> lo que motivó la aceptación del paciente en la UCI.

Por tal motivo los autores consideran que fue necesaria la ventilación artificial mecánica, con maniobras de reclutamiento alveolar y la administración de antibióticoterapia (ceftriaxona, 2g cada 12 horas), tratamiento con glucocorticoides y el resto de las medidas



protocolizadas para este tipo de paciente, se obtuvo progresivamente una mejoría en los parámetros de oxigenación, así como en las lesiones radiográficas, a pesar de que no fue posible la separación del paciente del respirador mecánico.

La presencia de receptores de la enzima de conversión de la angiotensina 2 en los cardiomiocitos podría justificar el daño cardíaco directo y estar relacionada con la aparición de miocarditis, que puede causar disfunción sistólica e insuficiencia cardíaca. Otro mecanismo de daño cardíaco podría ser la gran actividad inflamatoria, ya que la COVID-19 precipita una tormenta de citoquinas con aumento de la concentración de interleucinas (principalmente IL-2, IL-7 e IL-10) y otras citoquinas proinflamatorias. Esta tormenta proinflamatoria puede reducir el flujo a las arterias coronarias, así como desestabilizar las placas de aterosclerosis coronaria, en relación con el estado de hipercoagulabilidad que precipita la trombosis microvascular causante del daño miocárdico y el consiguiente aumento de troponinas. En tal sentido los autores de este trabajo consideran que aunque las principales manifestaciones de este nuevo virus tienen lugar en el sistema respiratorio, también pueden afectarse otros órganos como el corazón. Se han propuesto varios mecanismos por medio de los cuales el SARS-CoV-2 podría causar daño miocárdico.

Otros autores consideran que en situaciones de hipoxemia o hipotensión prolongada, también puede tener lugar un infarto agudo de miocardio tipo 2. Por otra parte, la miocardiopatía causada por estrés o las taquicardias debidas a descarga adrenérgica, tanto endógena como exógena, son otras formas de daño miocárdico relacionadas con este virus.<sup>(9)</sup>

Se ha evidenciado que la infección por el virus SARS-CoV-2 puede desencadenar trastornos del ritmo cardíaco aún en pacientes sin antecedentes de arritmias, ni cardiopatía estructural como sustrato arritmogénico. Se han planteado al menos tres escenarios donde se pueden desarrollar arritmias cardíacas en pacientes con COVID-19. En primer lugar, en las formas graves o críticas de la enfermedad, donde la hipoxemia secundaria al distrés respiratorio, sumado a la disminución del aporte miocárdico de oxígeno por el defecto de perfusión y el aumento del consumo miocárdico de oxígeno, secundario al incremento del metabolismo basal y la activación simpática pueden desencadenar

arritmias cardíacas.

En segundo lugar, en pacientes con antecedentes conocidos de arritmias cardíacas los cuales constituyen un subgrupo de alto riesgo de complicaciones cardiovasculares pudiendo asociarse con mayor incidencia de fibrilación auricular, flúter auricular y taquicardia ventricular. Por último, debido a proarritmia secundaria a los tratamientos administrados, la cual se define como la generación de una nueva arritmia o el agravamiento de una preexistente, a causa de fármacos usados en dosis consideradas no tóxicas. Los protocolos de tratamiento farmacológico para el SARSCoV-2 incluyen una combinación de drogas, que se cree, tienen efecto contra el virus, dentro de los que se incluyen cloroquina/hidroxicloroquina, inhibidores de la proteasa (lopinavir-ritonavir), interferón, glucocorticoides y anticuerpos monoclonales. Una preocupación que atañe a la utilización de estos fármacos es que puede producir prolongación del intervalo Qt (IQTC) con lo que incrementa el riesgo de taquicardia ventricular polimórfica tipo torsión de puntas (TdP) que es la arritmia más común asociada a proarritmia y muerte súbita.<sup>(10)</sup>

El ECG realizado al paciente al momento del ingreso mostró signos compatibles con un patrón de fibrilación auricular con respuesta ventricular rápida. La fibrilación auricular (FA) es la arritmia más frecuente en el mundo y su prevalencia es mayor entre los pacientes con factores de riesgo cardiovascular y otras comorbilidades.<sup>(11)</sup> Su incidencia en pacientes con neumonía severa, SDRA y síndrome de respuesta inflamatoria sistémica, es elevada. Una revisión retrospectiva de 355 pacientes fallecidos por COVID-19 en Italia, identificó FA en 24,5 %, pero sin definir el tiempo de su evolución. Este hallazgo respalda las estimaciones de incidencia de FA en pacientes con neumonía, SDRA y sepsis asociada a COVID-19, independiente al tiempo de evolución de la arritmia.<sup>(10)</sup>

La existencia de FA en sí misma es un factor de mal pronóstico en múltiples contextos clínicos, asimismo, la FA de nueva aparición empeora el pronóstico de los pacientes ingresados por enfermedades graves aumentando su mortalidad, tengan o no enfermedad cardiovascular previa.<sup>(11)</sup>

Es importante destacar que en el ecocardiograma modo M o unidimensional y el bidimensional o 2D realizado al paciente en cuestión, se constató una disfunción sistólica

severa, con una fracción de eyección del ventrículo izquierdo de solo 30 %, con disminución del engrosamiento sistólico fundamentalmente a nivel del septum interventricular y una distancia E- septum > 12 mm.

En un estudio reciente de 419 pacientes con COVID-19, de los que 36 requirieron ingreso en la UCI, el 11 % de este último grupo presentó disfunción del VI definida como una FEVI < 55 %. Por otra parte, Deng y cols. describieron una prevalencia de disfunción del VI (FEVI < 50 %) del 7,5 % de una cohorte de 67 pacientes ingresados con enfermedad grave, no obstante, la Sociedad Española de Imagen Cardíaca recomienda que dado el riesgo que entraña la realización de estudios ecocardiográficos, estos se deberían limitar solo a determinados subgrupos de pacientes como los que sufren insuficiencia cardíaca, arritmias, cambios electrocardiográficos o cardiomegalia.<sup>(12)</sup>

Los mecanismos fisiopatológicos que expliquen el compromiso cardiovascular desencadenado en algunos pacientes infectados con el virus SARS-CoV-2 aún no están bien dilucidados, es evidente que existen grupos poblacionales de riesgo cuya exposición al virus pueden desarrollar formas graves de la enfermedad, con evolución desfavorable, e incluso, provocando la muerte. No hay dudas de que los pacientes de más edad, especialmente a partir de los 60 años, han sido los más perjudicados de esta pandemia, la cual ha llegado a considerarse una emergencia geriátrica.<sup>(13)</sup>

Los pacientes con comorbilidades, fundamentalmente enfermedades cardiovasculares, ya sean estas conocidas o no por el paciente, constituyen un grupo de alto riesgo, no solo para la infección por el SARS-CoV-2, sino para cualquier tipo de infección, por lo que una correcta dispensarización, control terapéutico, así como la prevención, siguen siendo las mejores maneras de evitar más propagación y muertes provocadas por un virus que aún se sigue manifestando con consecuencias desastrosas.

### Conflicto de intereses:

Los autores declaran la no existencia de conflictos de intereses relacionados con el estudio.

### Los roles de autoría:

1. Conceptualización: Leonardo Maikel Gómez Carcassés.
2. Curación de datos: Leonardo Maikel Gómez Carcassés.
3. Análisis formal: Leonardo Maikel Gómez Carcassés, Yenisey Quintero Méndez, Eddy Pereira Valdés.
4. Adquisición de fondos: Esta investigación no contó con la adquisición de fondos.
5. Investigación: Leonardo Maikel Gómez Carcassés, Yenisey Quintero Méndez, Eddy Pereira Valdés.
6. Metodología: Leonardo Maikel Gómez Carcassés, Yenisey Quintero Méndez, Eddy Pereira Valdés.
7. Administración del proyecto: Leonardo Maikel Gómez Carcassés.
8. Recursos: Leonardo Maikel Gómez Carcassés, Yenisey Quintero Méndez.
9. Software: Eddy Pereira Valdés.
10. Supervisión: Leonardo Maikel Gómez Carcassés.
11. Validación: Leonardo Maikel Gómez Carcassés.
12. Visualización: Leonardo Maikel Gómez Carcassés.
13. Redacción del borrador original: Leonardo Maikel Gómez Carcassés.
14. Redacción revisión y edición: Leonardo Maikel Gómez Carcassés, Yenisey Quintero Méndez, Eddy Pereira Valdés.

### REFERENCIAS BIBLIOGRÁFICAS

1. Huang C, Wang Y, Li X, Ren L, Zhao J, Hu Y, et al. Clinical features of patients infected with 2019 novel coronavirus in Wuhan, China. *Lancet*. 2020;395(10223):497-506
2. Hui DS, Azhar EI, Madani TA, Ntoumi F, Kock R, Dar O, et al. The continuing 2019-nCoV epidemic threat of novel coronaviruses to global health.

The latest 2019 novel coronavirus outbreak in Wuhan, China. *Int J Infect Dis*. 2020;91(10):264-66

3. Dabanch J. Emergencia de SARS-CoV-2. Aspectos básicos sobre su origen, epidemiología, estructura y patogenia para clínicos. *Rev Med Clin Condes* [revista en Internet]. 2021 [citado 10 Dic 2021];32(1):[aprox. 5p]. Disponible en: <https://www.elsevier.es/es-revista-revista-medica-clinica-las-condes-202-pdf-S0716864020300924>

4. Rozado J, Ayesta A, Morís C, Avanzas P. Fisiopatología de la enfermedad cardiovascular en pacientes con COVID-19. Isquemia, trombosis y disfunción cardiaca. *Rev Esp Cardiol* [revista en Internet]. 2020 [citado 11 Abr 2021];20(E):[aprox. 6p]. Disponible en: <https://www.revespcardiologia.org>

5. Moreno FL, Moreno FL, Oroz R. Repercusión cardiovascular de la infección por el nuevo coronavirus SARS-CoV-2 (COVID-19). *Corsalud* [revista en Internet]. 2020 [citado 15 Ene 2021];12(1):[aprox. 15p]. Disponible en: <https://www.revcorsalud.sld.cu/index.php/cors/article/view/588>

6. Figueroa JF, Salas DA, Cabrera JS, Alvarado CC, Buitrago AF. COVID-19 y enfermedad cardiovascular. *Rev Colomb Cardiol* [revista en Internet]. 2020 [citado 11 Abr 2021];27(3):[aprox. 8p]. Disponible en: <https://www.ncbi.nlm.nih.gov/pmc/articles/PMC7164891/>

7. Ministerio de Salud Pública. Protocolo de Actuación Nacional Para la COVID-19. Versión 1.6 [Internet]. La Habana: MINSAP; 2021 [citado 2 Ene 2022]. Disponible en: <https://instituciones.sld.cu/pdvedado/files/2021/02/PROTOCOLO-V.6-FEB.pdf>

8. Wang D, Hu B, Hu C, Zhu F, Xing Liu, Jing Zhang, et al. Clinical Characteristics of 138 Hospitalized Patients With 2019 Novel Coronavirus-Infected Pneumonia in Wuhan,

China. *JAMA*. 2020;323(11):1061-9

9. López D, López J, Antúnez PJ, Cacho C, González T, González JR. Asociación entre el daño miocárdico y el pronóstico de pacientes hospitalizados por COVID-19, con y sin cardiopatía. *Registro CARDIOVID*. *Rev Esp Cardiol* [revista en Internet]. 2021 [citado 19 Ene 2022];74(1):[aprox. 10p]. Disponible en: <https://www.ncbi.nlm.nih.gov/pmc/articles/PMC7494313/>

10. Gutiérrez A, Cruz M, Mengana A, Castañeda O, Martínez F, Falcón R. Arritmias cardíacas en pacientes con la COVID-19. Escenarios y tratamiento. *Rev Cubana Cardiol Cir Cardiovas* [revista en Internet]. 2020 [citado 25 Abr 2021];26(3):[aprox. 10p]. Disponible en: <https://www.revcardiologia.sld.cu>

11. Uribarri A, Núñez IJ, Aparisi A, Arroyo R, Maroun C, Romero R, et al. Fibrilación auricular en pacientes con COVID-19. Utilidad de la puntuación CHA2DS2-VASc: un análisis del registro internacional HOPE COVID-19. *Rev Esp Cardiol* [revista en Internet]. 2021 [citado 23 Dic 2021];74(7):[aprox. 12p]. Disponible en: <https://www.ncbi.nlm.nih.gov/pmc/articles/PMC7923850/>

12. Rodríguez M, Minguito C, Echarte JC, Del Castillo S, Valdivia J, Fernández F. Hallazgos ecocardiográficos en pacientes críticos por COVID-19. *Rev Esp Cardiol* [revista en Internet]. 2020 [citado 29 Abr 2021];73(10):[aprox. 4p]. Disponible en: <https://www.ncbi.nlm.nih.gov/pmc/articles/PMC7328579/>

13. Cordero A, Escribano D, Bertomeu V. Complicaciones cardiovasculares y pronóstico en pacientes con COVID-19. *Rev Esp Cardiol Suppl* [revista en Internet]. 2020 [citado 23 Oct 2021];20(E):[aprox. 4p]. Disponible en: <https://www.ncbi.nlm.nih.gov/pmc/articles/PMC7668213/>