

Presentaciones de casos

Reconstrucción de alas nasales con técnica de colgajo invertido. Presentación de dos casos

Reconstruction of the Nasal Wings with the Inverted Flap Technique. Presentation of Two Cases

Raquel Rojas Bruzón¹  Juan Carlos Quintana Díaz¹  Yulexis Hechavarría Jiménez¹ 

¹ Hospital General Docente Vladimir Ilich Lenin, Holguín, Holguín, Cuba

Cómo citar este artículo:

Rojas-Bruzón R, Quintana-Díaz J, Hechavarría-Jiménez Y. Reconstrucción de alas nasales con técnica de colgajo invertido. Presentación de dos casos. **Revista Finlay** [revista en Internet]. 2022 [citado 2022 May 25]; 12(1):[aprox. 6 p.]. Disponible en: <http://www.revfinlay.sld.cu/index.php/finlay/article/view/999>

Resumen

La reconstrucción nasal nace en la India, 3000 años antes de nuestra era. La reconstrucción nasal ha seguido tres líneas básicas: el método indiano, utilizando el colgajo frontal mediano; el método francés con el colgajo lateral de la mejilla; y el método italiano con el colgajo braquial. Los colgajos permiten reconstruir defectos restaurando la forma y función nasal. El método clásico para reconstruir el ala nasal es el colgajo nasogeniano. El colgajo nasogeniano tiene características determinadas en cuanto a localización, tamaño, patrón circulatorio, vascularización, innervación y función. Se presentan dos casos de pacientes tratados en el Princess Marina Hospital de Botswana en África, los cuales necesitaron colgajos nasogenianos invertidos para la reconstrucción de sus alas nasales. Luego de la aplicación del procedimiento se logró recuperar el ala nasal afectada devolviendo en ambos casos funcionalidad, armonía, simetría y orden con relación a la contralateral en ausencia de complicaciones. Se presentan los casos por lo interesante que resulta este tipo de intervención realizada por especialistas cubanos en su colaboración médica en un país africano.

Palabras clave: procedimientos quirúrgicos reconstructivos, colgajos quirúrgicos, nariz, informes de casos

Abstract

Nasal reconstruction was born in India, 3000 years before our era. Nasal reconstruction has followed three basic lines: the Indian method, using the median frontal flap; the French method with the lateral cheek flap; and the Italian method with the brachial flap. Flaps allow the reconstruction of defects by restoring nasal shape and function. The classic method for reconstructing the ala nasal is the nasolabial flap. The nasolabial flap has specific characteristics in terms of location, size, circulatory pattern, vascularization, innervation, and function. We present two cases of patients treated at the Princess Marina Hospital in Botswana in Africa, who required inverted nasolabial flaps for the reconstruction of their nasal wings. After the application of the procedure, the affected nasal wing was recovered, returning functionality, harmony, symmetry and order in both cases in relation to the contralateral wing in the absence of complications. The inverted nasolabial flap is useful to restore the contour of the nasal wing, as well as to support the wing and to shape the nasal floor. This flap can have a minimum of complications if the structures are handled gently and the sutures are handled without tension. That cases are presented because of how interesting this type of intervention is, carried out by Cuban specialists in their medical collaboration in an african country.

Key words: reconstructive surgical procedures, surgical flaps, nose, case reports

Recibido: 2021-05-28 09:11:11

Aprobado: 2022-01-08 10:32:53

Correspondencia: Raquel Rojas Bruzón. Hospital General Docente Vladimir Ilich Lenin. Holguín. bruzonhl@infomed.sld.cu

INTRODUCCIÓN

La reconstrucción nasal nace en la India, 3000 años antes de nuestra era. La nariz era considerada un órgano de respeto y reputación. La reconstrucción nasal ha seguido tres líneas básicas: el método indiano, utilizando el colgajo frontal mediano; el método francés con el colgajo lateral de la mejilla; y el método italiano con el colgajo braquial.⁽¹⁾

Los colgajos permiten reconstruir defectos restaurando la forma y función nasal. El colgajo nasogeniano tiene características determinadas en cuanto a localización, tamaño, patrón circulatorio, vascularización, inervación y función. Algunas de estas propiedades pueden modificarse.⁽²⁾

Otro colgajo utilizado es el colgajo de avance jigsaw puzzle o en rompecabezas que fue descrito por Goldberg en 2005 para reparar defectos del ala nasal.⁽³⁾

El colgajo nasolabial es un colgajo de transposición/avance útil para la reconstrucción de defectos alares laterales. Puede ser de base superior o de base inferior. El colgajo de base superior, que tiene un arco de rotación más versátil es útil para cubrir defectos de la pared lateral nasal, ala y punta; el de base inferior es útil para defectos de labio inferior y superior, piso nasal y columela.⁽⁴⁾

La piel nasolabial es el sitio donador ideal respecto al encubrimiento de la cicatriz en el pliegue nasolabial, el color y la textura emparejan adecuadamente y la cicatriz del sitio donante es aceptable en el surco nasolabial.⁽⁴⁾

El método clásico para reconstruir el ala nasal es el colgajo nasogeniano, aunque cuando hay presencia de cicatrices, se puede recurrir al uso de colgajos frontales.⁽⁵⁾ (Fig 1).

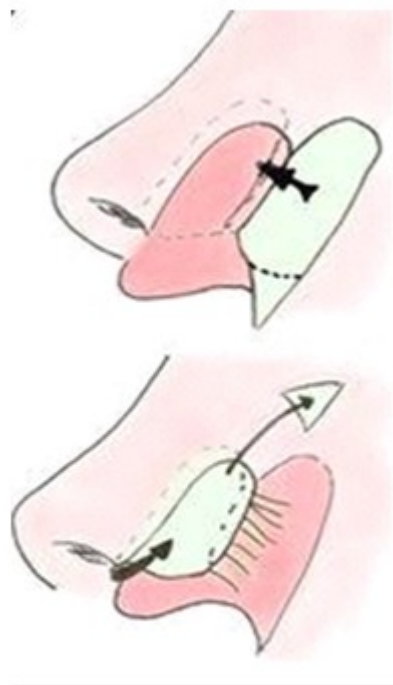


Fig 1. Reconstrucción del ala nasal mediante colgajo nasogeniano invertido de pedículo subcutáneo

La reconstrucción nasal con colgajo frontal y colgajo nasogeniano doblado constituyen una adecuada herramienta quirúrgica del cirujano plástico para reconstruir defectos oncológicos y traumáticos.

El objetivo de este trabajo es presentar dos casos de pacientes tratados en el *Princess Marina Hospital* en la ciudad de Gaborone de la República de Botswana, los cuales necesitaron colgajos nasogenianos invertidos para la reconstrucción de sus alas nasales. Se presentan los casos por lo interesante que resulta este tipo de intervención realizada por especialistas cubanos en su colaboración médica en un país africano.

PRESENTACIÓN DE CASOS

Caso 1

Se presenta el caso de un paciente de sexo masculino, de 45 años de edad, de raza negra africana, con antecedentes de padecer el virus de inmunodeficiencia humana (VIH) en tratamiento, además de haber sufrido un herpes

zóster facial que le provocó pérdida parcial del ala nasal derecha con exposición de la fosa nasal y síntomas de dolor y sequedad de la mucosa, además de pérdida de la condición estética.

Al examen físico se detectó la necesidad de lograr un recubrimiento interno que le aportara continuidad a la mucosa perdida con el resto de tejido del ala nasal. También se necesitaba el cuerpo del ala nasal y un recubrimiento para esta

estructura.

Se diseñó un colgajo nasogeniano a continuación del defecto, con dimensiones algo mayores, para que permitiera rotarlo de forma invertida sobre su propia base, de manera tal que la piel que quedara hacia adentro confluyera en los bordes con los bordes de la mucosa de la fosa nasal, solo se respetó al suturar el borde libre de la nueva ala nasal. (Fig 2A).

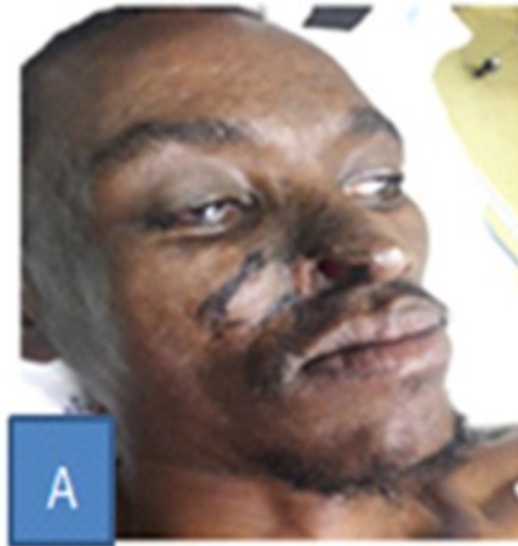

Fig 2A. Preoperatorio y diseño del colgajo

Luego se procedió a cubrir con piel total obtenida del surco retro auricular del mismo lado, el cual fue cerrado de borde a borde. La piel fue colocada sobre toda la herida cruenta de la

nueva ala nasal y se aproximaron y se cerraron los bordes que dejó la herida del lecho donante del colgajo, con sutura absorbible 4.0 vickryl. Este es uno de los colgajos más útiles en la reconstrucción nasal. (Fig 3B y C).

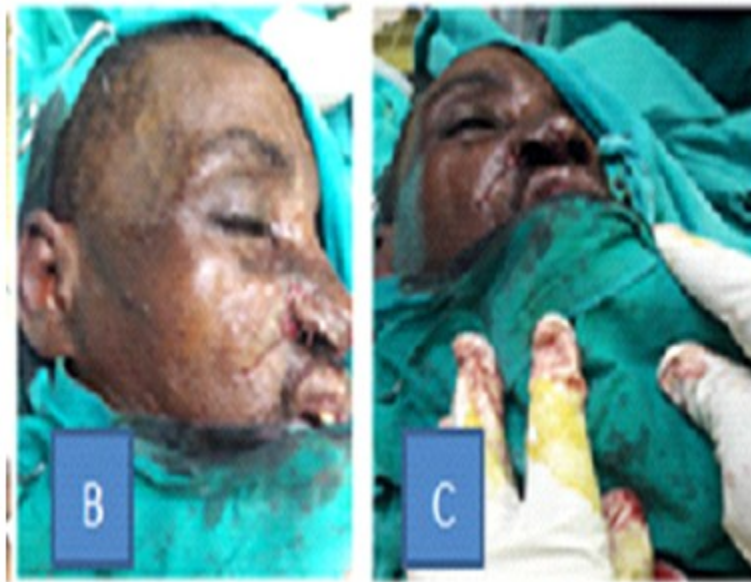

Fig 3 B y C. Postoperatorio inmediato lateral y vista inferior

A los tres días se removió el apósito y se dejó libre la zona de sutura intradérmica en el surco

nasogeniano y se continuó tratando con apósitos de mallas vaselinadas el área del injerto hasta su completa cicatrización. (Fig 4D, E y F).

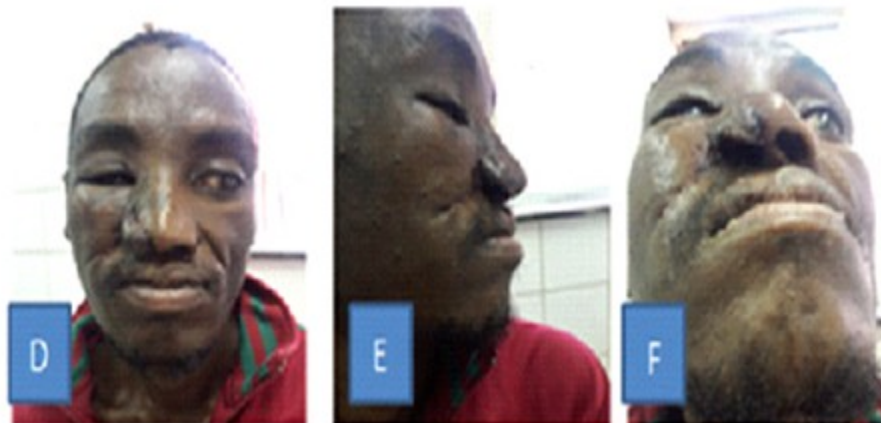

Fig 4D, E y F. Paciente postoperatorio al mes: frente, perfil y vista inferior respectivamente

Se logró un recubrimiento armónico de la parte mutilada con un funcionamiento adecuado en cuanto a la protección de las mucosas, así como ganancia en el aspecto estético y autoestima del paciente.

Caso 2

Se presenta el caso de un paciente de sexo

masculino, de tres años de edad, de la raza negra africana que había sufrido quemaduras faciales y corpóreas hacía un año. Acudió a consulta para solicitar reducción de bridas axilares y corrección de deformidad del ala nasal derecha como consecuencia de las cicatrices provocadas por dicho accidente.

Al examen físico se constató aplanamiento del

ala nasal derecha con cierre total del orificio por cicatriz hipertrófica, al lado del ala nasal también se encontró una zona hipertrófica pero resistente que se aprovechó posteriormente.

Se diseñó un colgajo triangular alargado en forma de lengüeta a partir del surco del ala nasal contraída, el cual fue desepitelizado y rotado para servir de calzo al ala nasal al ser levantada del lecho anómalo por la cicatrización y los bordes se suturaron por dentro y fuera con sutura vicryl 5.0. Las pérdidas de mucosa interna fueron sustituidas por mucosa oral y el lecho cruento que dejó el área donante del colgajo fue cerrado por aproximación con suturas internas, por planos. (Fig 5A y B).

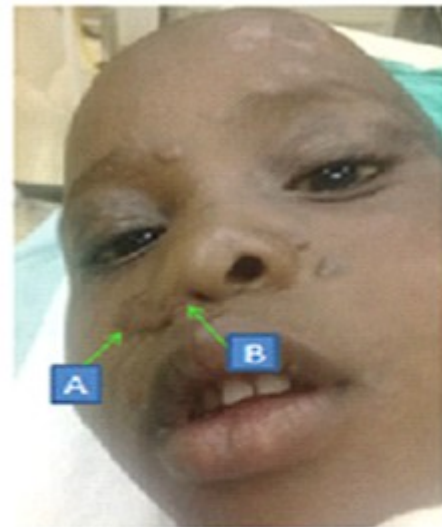

Fig 5A. Vista de lesión cicatrizal que luego sería el futuro colgajo invertido
B. Fosa nasal aplanada y obstruida por el área cicatrizal

Cuidados postoperatorios:

Se mantuvo cilindro suave de silicona revestido de mallas vaselinadas en el área de la fosa nasal hasta que cicatrizaran las heridas e injertos pequeños de mucosa. (Figura 6C).

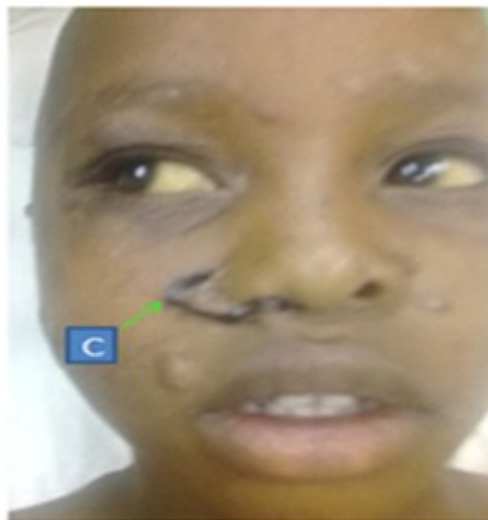

Fig 6C. Diseño del colgajo cicatrizal para desepitelizar y rotar para conformar parte del piso del lado afectado

Al mes de realizar la intervención quirúrgica se mostró una fosa armónica simétrica a la contralateral pero con tendencia a la cicatriz hipertrófica. (Fig 7D).

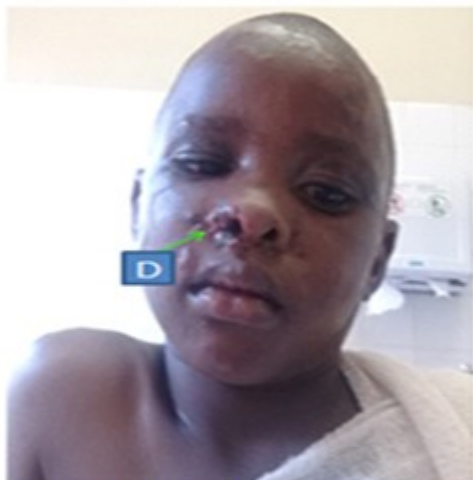


Fig 7D. Resultado al mes con una fosa armónica simétrica a la contralateral pero con tendencia a la cicatriz hipertrófica

Luego se indicó mantener el dispositivo por seis meses hasta que se garantizara una buena permanencia del resultado.

DISCUSIÓN

En los casos operados, la reconstrucción de las alas nasales supuso un reto, debido a las delicadas estructuras que la engloban y la arquitectura complicada de la pirámide nasal, tal y como han manifestado otros autores en la literatura.⁽⁶⁾

La pérdida de tejido en la pirámide nasal es muy frecuente y la reconstrucción de esta área supone un reto quirúrgico, no solo por el gran impacto estético de esta subunidad facial sino porque es importante mantener la funcionalidad. Se han descrito varios procedimientos para la reconstrucción de los defectos quirúrgicos en esta localización en los que es necesario tener en cuenta 3 pilares básicos para obtener un buen resultado estético: primero, es importante determinar las características del defecto cutáneo, su localización, la extensión y la profundidad; segundo, porque se debe procurar reconstruir el defecto creado con una piel lo más

parecida posible a la extirpada; tercero, se deben respetar las subunidades estéticas de la nariz: el dorso nasal, las paredes nasales, las alas nasales, los triángulos blandos, la punta nasal y la columnela.⁽⁶⁾

Afortunadamente no se tuvieron complicaciones en ninguno de los dos casos, los cuales constituyeron una amenaza, sobre todo, porque las reconstrucciones fueron en ambos reportes a expensas de colgajos invertidos y la combinación con injertos de piel en el primer caso y de mucosa en el segundo. En el primero, incluso existía el inconveniente de que se reconstruyó sobre tejido cicatrizal y en el segundo se utilizó el tejido cicatrizal para conformar el colgajo. En relación al tema algunos autores han expresado, que dada la importancia estética de la nariz, la necrosis del tejido puede tener efectos devastadores. El riesgo es mayor en injertos que en colgajos, sin embargo, hay ciertas precauciones que se pueden tomar para evitar esta complicación como una preparación adecuada del lecho receptor, un diseño adecuado del colgajo, minimizar la tensión a la hora de cerrar la herida, realizar una hemostasia meticulosa, entre otros.⁽⁷⁾

De los resultados estéticos previstos, se puede decir, que se cumplieron con las expectativas en cuanto a: armonía, simetría y orden de las alas nasales reconstruidas con respecto a la contralateral, solo en el segundo caso, el del niño, fue necesario poner tratamiento con parches de silicona para frenar el desarrollo de cicatrices hipertróficas que iban en aumento, además de un aditamento tubular de silicona para la fosa nasal, el cual debió usar de 6 meses a un año para evitar la obstrucción por cicatrización concéntrica. Al paciente del caso 1 se le indicaron de manera profiláctica ambos procedimientos. No se debe obviar que estos son pacientes de raza negra africana, tienen una alta incidencia de cicatrices queloides.

Conflicto de intereses:

Los autores declaran la no existencia de conflictos de intereses relacionados con el estudio

Los roles de autoría:

1. Conceptualización: Raquel Rojas Bruzón.

2. Curación de datos: Raquel Rojas Bruzón, Juan Carlos Quintana Díaz.
3. Análisis formal: Raquel Rojas Bruzón, Juan Carlos Quintana Díaz.
4. Adquisición de fondos: Esta investigación no contó con la adquisición de fondos.
5. Investigación: Raquel Rojas Bruzón, Juan Carlos Quintana Díaz, Yulexis Hechavarría Jiménez.
6. Metodología: Raquel Rojas Bruzón, Juan Carlos Quintana Díaz, Yulexis Hechavarría Jiménez.
7. Administración del proyecto: Raquel Rojas Bruzón.
8. Recursos: Juan Carlos Quintana Díaz.
9. Software: Yulexis Hechavarría Jiménez.
10. Supervisión: Raquel Rojas Bruzón.
11. Validación: Raquel Rojas Bruzón.
12. Visualización: Yulexis Hechavarría Jiménez.
13. Redacción del borrador original: Raquel Rojas Bruzón.
14. Redacción, revisión y edición: Raquel Rojas Bruzón, Juan Carlos Quintana Díaz, Yulexis Hechavarría Jiménez.

REFERENCIAS BIBLIOGRÁFICAS

1. Sánchez L, García D. Reconstrucción de defectos totales del ala nasal utilizando el colgajo frontal. *Medisur* [revista en Internet]. 2017 [citado 7 Mar 2021];15(3):[aprox. 7p]. Disponible en : <https://scielo.sld.cu/pdf/ms/v15n3/ms14315.pdf>
2. Palacios J, Moreno E. Reconstrucción nasal:

colgajo nasogeniano. Presentación de un caso. *Medicina* [revista en Internet]. 2008 [citado 7 Mar 2021];14(1):[aprox. 10p]. Disponible en: <https://editorial.ucsg.edu.ec/ojs-medicina/index.php/ucsg-medicina/article/download/221/183>

3. Martínez MM, Ferrario D, Mazzuocolo LD. Usos del colgajo de avance en rompecabezas, o jigsaw puzzle, en dermatología quirúrgica. *Dermatología CMQ* [revista en Internet]. 2020 [citado 7 Mar 2021];18(2):[aprox. 3p]. Disponible en: <https://www.medigraphic.com/pdfs/cosmetica/dcm-2020/dcm202b.pdf>

4. Brenes E, Piccolo L. Técnicas de reconstrucción nasal tras resección de un carcinoma basocelular. *Rev Clin Esc Med CR* [revista en Internet]. 2016 [citado 7 Mar 2021];6(1):[aprox. 10p]. Disponible en : <https://www.medigraphic.com/pdfs/revcliescmed/ucr-2016/ucr161l.pdf>

5. Sánchez L, Aguilar J, Gálvez JC, Acosta R, Vázquez CL. Reconstrucción de defectos totales del ala nasal en pacientes oncológicos. *Rev Cubana Cir* [revista en Internet]. 2018 [citado 7 Mar 2021];57(3):[aprox. 11p]. Disponible en: <https://scielo.sld.cu/pdf/cir/v57n3/1561-2945-cir-57-03-e680.pdf>

6. Azcona M, Loidi L, Aróstegui J, Iglesias ME. Colgajo combinado invertido de dorso nasal y de avance-rotación para reparación de defecto de espesor total en punta y pared lateral nasal. *Actas Dermosifiliogr* [revista en Internet]. 2020 [citado 7 Mar 2021];111(9):[aprox. 2p]. Disponible en : <https://www.actasdermo.org/index.php?p=revista&tipo=pdf-simple&pii=S0001731020302817>

7. Godoy E, Palacio L, González M. Reconstrucción del ala nasal mediante colgajo malar invertido de pedículo subcutáneo. *Actas Dermosifiliogr* [revista en Internet]. 2015 [citado 7 Mar 2021];106(3):[aprox. 4p]. Disponible en: <https://www.actasdermo.org/es-pdf-S0001731014003834>