




Presentaciones de casos

Síndrome de Baller-Gerold. A propósito de un caso clínico y revisión de la literatura

Baller-Gerold Syndrome. About a Clinical Case and Review of the Literature

Anolys Narciso Piña Rodríguez¹  Osiris Intento García¹  Sady Montes Amador¹ 

¹ Hospital General Universitario Dr. Gustavo Aldereguía Lima, Cienfuegos, Cienfuegos, Cuba

Cómo citar este artículo:

Piña-Rodríguez A, Intento-García O, Montes-Amador S. Síndrome de Baller-Gerold. A propósito de un caso clínico y revisión de la literatura. **Revista Finlay** [revista en Internet]. 2022 [citado 2026 May 16]; 12(4):[aprox. 4 p.]. Disponible en: <https://www.revfinlay.sld.cu/index.php/finlay/article/view/1177>

Resumen

El síndrome de Baller-Gerold es secundario a mutaciones en el gen RECQL4 (8q24.3). Este gen pertenece a la familia de las RecQhelicinas y está implicado en otras enfermedades de predisposición al cáncer. El diagnóstico se basa en criterios clínicos y debido al elevado número de diagnósticos diferenciales, encontrar una mutación en el gen puede ayudar a precisar el espectro diagnóstico, el consejo genético y su tratamiento. Se han descrito en la literatura alrededor de 30 casos, aunque se sabe que se ha presentado en menos de 200 000 personas en el mundo, por lo que se considera, una condición clínica rara. Se presenta el caso de una paciente que desde su nacimiento se constataron múltiples malformaciones músculo-esqueléticas: aplasia radial, pulgares aplásicos, malformaciones de la parrilla costal, clinodactilia de todos los dedos de miembros superiores, antebrazos hipoplásicos, clinodactilia del miembro inferior izquierdo. Se le realizó alimentación parenteral por varios días, fue imposible establecer vía oral adecuada por ausencia y/o incoordinación de los reflejos de succión-deglución como expresión de sus malformaciones a nivel de sistema nervioso central. Se presenta el caso por su baja incidencia y prevalencia por lo que es considerada una enfermedad rara.

Palabras clave: mutaciones anuladoras, sistema nervioso central, reporte de casos

Abstract

Baller-Gerold syndrome is secondary to mutations in the RECQL4 gene (8q24.3). This gene belongs to the RecQhelicase family and is implicated in other diseases predisposing to cancer. Diagnosis is based on clinical criteria and due to the high number of differential diagnoses, finding a mutation in the gene can help to specify the diagnostic spectrum, genetic counseling and treatment. Around 30 cases have been described in the literature, although it is known that it has occurred in less than 200,000 people in the world, being considered a rare clinical condition. We present the case of a newborn, who at birth was found to have multiple musculoskeletal malformations: radial aplasia, aplastic thumbs, malformations of the rib cage, clinodactyly of all the fingers of the upper limbs, hypoplastic forearms, clinodactyly of the left lower limb. She was given parenteral feeding for several days, it was impossible to establish an adequate oral route due to the absence and/or incoordination of the sucking-swallowing reflexes as an expression of her malformations at the central nervous system level. The case is presented due to its low incidence and prevalence, which is why it is considered a rare disease.

Key words: knockout mutations, central nervous system, case report

Recibido: 2022-06-03 10:38:43

Aprobado: 2022-10-29 13:17:38

Correspondencia: Anolys Narciso Piña Rodríguez. Hospital General Universitario Dr. Gustavo Aldereguía Lima. Cienfuegos. anolys.pina@gal.sld.cu

INTRODUCCIÓN

El síndrome de Baller-Gerold fue descrito por primera vez en 1950 por F. Baller, posteriormente en 1959, M. Gerold completa su descripción.^(1,2,3)

Se sabe que la mutación responsable del síndrome se localiza en el gen *RECQL4*, mutación encargada de la síntesis de una proteína que tiene una función aún no bien comprendida, sin embargo, los investigadores creen que esta proteína ayuda a estabilizar la información genética en las células del cuerpo. Es probable que también el gen esté relacionado con el proceso de reparación y replicación del ADN.^(4,5,6)

El síndrome de Baller-Gerold está considerado como una enfermedad hereditaria, muy rara, caracterizada por craneosinostosis, cúbito corto y curvado y aplasia o hipoplasia del radio que no suele ser simétrica, retraso del crecimiento, retraso del desarrollo psicomotor y diferentes malformaciones craneofaciales, cardíacas, renales y esqueléticas.^(1,4,5)

Se puede sugerir un diagnóstico prenatal, por análisis de las vellosidades coriónicas, cuando se han identificado mutaciones patogénicas del gen *RECQL4* en el caso índice (homocigoto o heterocigoto). La ecografía se puede utilizar para detectar las anomalías de miembros o una forma anormal del cráneo.^(7,8,9,10)

Durante los primeros meses de vida puede aparecer una poiquilodermia inconstante. El retraso en el crecimiento está casi siempre presente, habitualmente alrededor de 4 desviaciones estándar.^(2,8 10)

También se puede observar aplasia o hipoplasia durante la infancia. La inteligencia es por lo general normal. Los pacientes tienen una predisposición al desarrollo de patologías malignas, en particular, de osteosarcoma.^(7,10)

Los principales diagnósticos diferenciales incluyen los síndromes de *Rothmund-Thomson* (RTS) y *RAPADILINO* (por sus siglas en inglés), también secundarios a mutaciones del gen *RECQL4*. Diversos autores han sugerido un

continuum fenotípico entre estas entidades, es posible que estas enfermedades representen diferentes expresiones de una misma patología.⁽¹⁰⁾

Otros diagnósticos diferenciales incluyen el síndrome de *Roberts* (SR) y la anemia de *Fanconi*, habitualmente asociados a anomalías del eje radial, pero no a craneosinostosis y el síndrome de *Saethre-Chotzen*, caracterizado por craneosinostosis coronal, habitualmente sin anomalías del eje radial.⁽¹⁰⁾

El tratamiento consiste en cirugía de la craneosinostosis bilateral durante los primeros 6 meses de vida y, en el caso que sea necesario, pulgarización del dedo índice para la reconstrucción del pulgar.⁽¹⁰⁾

Se presenta el caso por su baja incidencia y prevalencia por lo que es considerada una enfermedad rara.

PRESENTACIÓN DEL CASO

Se presenta el caso de una recién nacida, de color de piel blanca, hija de madre de 21 años, con antecedentes patológicos personales de salud aparentes. Esta paciente nació producto de parto distócico por cesárea a las 35,5 semanas, con diagnóstico prenatal de restricción del crecimiento intrauterino tipo III e hipoplasia del cuerpo calloso. Tenía como peso al nacer, 1240 gramos. Según la evaluación nutricional presentó retraso de crecimiento intrauterino (RCIU) por debajo del 3er percentil, Apgar 5-7, se necesitó realizar reanimación en sala de partos y ventilación mecánica no invasiva modalidad: presión positiva continua en la vía aérea (CPAP) (por sus siglas en inglés).

La paciente fue transferida al Servicio de Neonatología del Hospital General Universitario Dr. Gustavo Aldereguía Lima. Al realizar estudios de diagnóstico por imágenes se constataron múltiples malformaciones músculo-esqueléticas, aplasia radial, pulgares aplásicos, malformaciones de la parrilla costal, clinodactilia de todos los dedos de miembros superiores, antebrazos hipoplásicos, clinodactilia del miembro inferior izquierdo. (Figs 1, 2 y 3).

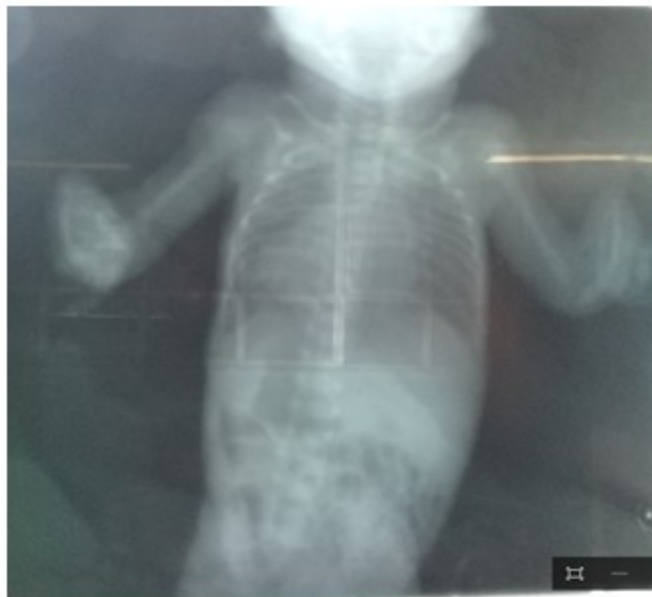

Fig. 1. Aplasia radial, pulgares aplásicos

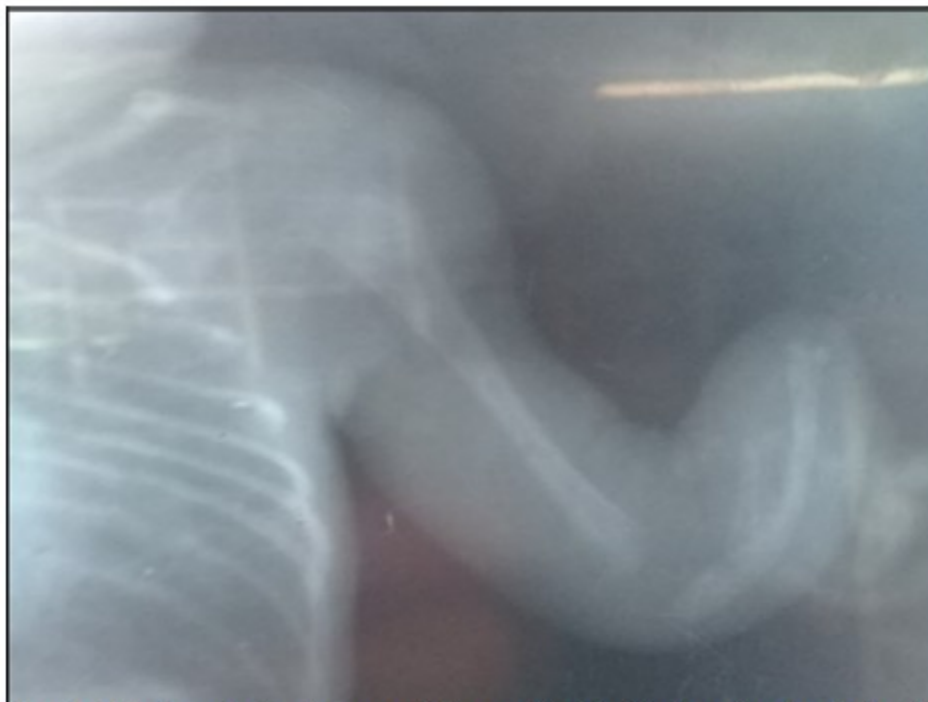

Fig. 2. Aplasia radial, pulgares aplásicos y clinodactilia de todos los dedos de miembros superiores

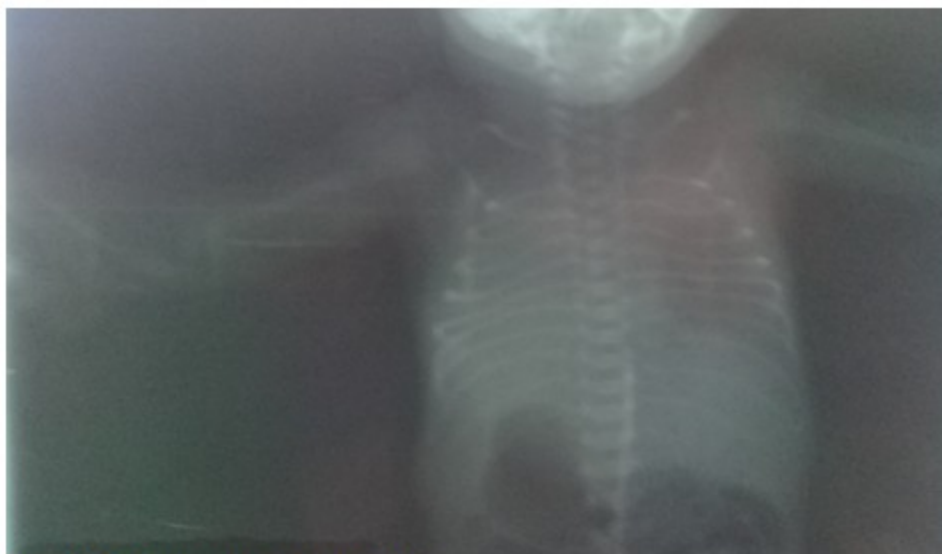

Fig. 3. Malformaciones de la parrilla

La paciente presentaba malformaciones craneo faciales: frente hacia atrás, cabeza en forma alargada y cónica, mandíbula anormalmente pequeña, orejas malformadas y con implantación baja y paladar ojival.

Se diagnosticaron en este caso, anomalías del sistema nervioso central (SNC) del tipo hipoplasia cerebelosa, mega cisterna magna y disgenesia del cuerpo calloso. A la paciente se le realizó alimentación parenteral por varios días, fue imposible establecer vía oral adecuada por ausencia y/o incoordinación de los reflejos de succión-deglución como expresión de sus malformaciones a nivel de SNC.

La paciente evolucionó con complicaciones asociadas a su nacimiento temprano y la restricción del crecimiento, se procedió a su egreso con más de 100 días de vida, del Servicio de Neonatología del Hospital General Universitario Dr. Gustavo Aldereguía Lima de Cienfuegos para su seguimiento y posterior manejo ambulatorio.

DISCUSIÓN

El síndrome de Baller-Gerold clínicamente se caracteriza por anomalías craneo faciales: craneosinostosis, frente hacia atrás, oxicefalia, micrognatia, prognatismo mandibular y hemangioma capilar, orejas malformadas y situadas más abajo de lo habitual, hipertelorismo,

punte nasal prominente, epicantus y filtrum amplio, fisura palatina, úvula bífida y paladar ojival; anomalías esqueléticas fundamentalmente de los miembros superiores: aplasia radial o cubital y huesos carpianos ausentes o fusionados, pulgares aplásicos o hipoplásicos y frecuentes malformaciones vertebrales, anomalías del sistema nervioso: polimicrogiria e hidrocefalia y anomalías del sistema cardiovascular: malformaciones cardíacas tales como: comunicación interventricular y estenosis valvular subáortica y además anomalías del sistema urogenital: malformaciones renales.^(1,8,9,10)

El diagnóstico es básicamente clínico, especialmente basado en las siguientes manifestaciones: craneosinostosis coronaria, defectos en los dedos y retraso del crecimiento⁽¹⁰⁾ coincidente con el caso descrito.

La prueba de genética molecular confirmó el diagnóstico, la paciente mostró una mutación en el gen RECQL4, único gen conocido hasta la fecha vinculado a este síndrome.⁽¹⁰⁾

Conflicto de intereses:

Los autores declaran la no existencia de conflictos de intereses relacionados con el estudio.

Los roles de autoría:

1. Conceptualización: Anolys Narciso Piña Rodríguez, Osiris Intento García.
 2. Curación de datos: Anolys Narciso Piña Rodríguez, Osiris Intento García.
 3. Análisis formal: Anolys Narciso Piña Rodríguez, Osiris Intento García.
 4. Adquisición de fondos: Esta investigación no contó con adquisición de fondos.
 5. Investigación: Anolys Narciso Piña Rodríguez, Osiris Intento García, Sady Montes Amador.
 6. Metodología: Anolys Narciso Piña Rodríguez, Osiris Intento García, Sady Montes Amador.
 7. Administración del proyecto: Anolys Narciso Piña Rodríguez.
 8. Recursos: Sady Montes Amador.
 9. Software: Sady Montes Amador.
 10. Supervisión: Anolys Narciso Piña Rodríguez.
 11. Validación: Anolys Narciso Piña Rodríguez.
 12. Visualización: Sady Montes Amador.
 13. Redacción del borrador original: Anolys Narciso Piña Rodríguez, Osiris Intento García.
 14. Redacción - revisión y edición: Anolys Narciso Piña Rodríguez, Osiris Intento García, Sady Montes Amador.
3. Barrera A, Echeverría J, Coty M. Síndrome de Baller-Gerold. *Rev Med Col Med Cir Guat [revista en Internet]*. 2022 [citado 30 Nov 2022];161(3):[aprox. 3p]. Disponible en: <https://www.revistamedicagt.org/index.php/RevMedGuatemala/article/view/502>
 4. Colombo EA, Mutlu H, Shafeghati Y, Balasar M, Piard J, Gentilini D, et al. Phenotypic overlap of Roberts and Baller-Gerold syndromes in two patients with craniosynostosis, limb reductions, and ESCO2 mutations. *Front Pediatr*. 2019;7(1):210
 5. Reily MJ. Modeling RECQL4 developmental syndromes in *Xenopus laevis* using CRISPR/Cas9 [Internet]. Otago: University of Otago; 2019 [citado 5 Feb 2021]. Disponible en: <https://ourarchive.otago.ac.nz/handle/10523/10065>
 6. Hamosh A, Amberger JS, Bocchini C, Scott AF, Rasmussen AS. Online Mendelian Inheritance in Man (OMIM®): Victor McKusick's magnum opus. *Am J Med Genet A*. 2021;185(11):3259-65
 7. Maciaszek JL, Oak N, Chen W, Hamilton KV, McGee RB, Nuccio R, et al. Enrichment of heterozygous germline RECQL4 loss-of-function variants in pediatric osteosarcoma. *Col Spring Harb Mol Case Stud*. 2019;5(5):004218
 8. Mojumdar A, De March M, Marino F, Onesti S. The human RecQ4 helicase contains a functional RecQ C-terminal region (RQC) that is essential for activity. *J Biol Chem*. 2017;292(10):4176-84
 9. Osonuga A, Arhin JK, Okoye GC, Da'Costa A. Possible Holt-Oram Syndrome: Missed Prenatal Diagnosis and Sub-Optimal Management in a Poor-Resourced Hospital. *Balkan Med J*. 2019;36(3):192-3
 10. Calderón MP. Diagnóstico genético prenatal mediante secuenciación del exoma completo [Internet]. Extremadura: Universidad de Extremadura; 2021 [citado 13 Sep 2022]. Disponible en: https://dehesa.unex.es/bitstream/10662/12497/1/TFGUEX_2021_Calderon_Perez.pdf

REFERENCIAS BIBLIOGRÁFICAS

1. Kim JS. Baller-Gerold Syndrome in a Premature Infant with a Mutation in the RECQL4 Gene. *Neonat Med*. 2019;16(4):240-5
2. Kaneko H, Izumi R, Oda H, Ohara O, Sameshima K, Ohnishi H, et al. Nationwide survey of Baller Gerold syndrome in Japanese population. *Mol Med Rep*. 2017;15(5):3222-4