



Presentaciones de casos

Síndrome de Dandy-Walker. Presentación de un caso y revisión de la literatura

Dandy-Walker Syndrome. Case Report and Literature Review

William Ernesto González Águila¹  Osiris Intento García¹  Nilda Beatriz Cortizo Martínez¹ 

¹ Hospital General Universitario Dr. Gustavo Aldereguía Lima, Cienfuegos, Cienfuegos, Cuba

Cómo citar este artículo:

González-Águila W, Intento-García O, Cortizo-Martínez N. Síndrome de Dandy-Walker. Presentación de un caso y revisión de la literatura. **Revista Finlay** [revista en Internet]. 2022 [citado 2026 May 19]; 12(4):[aprox. 4 p.]. Disponible en: <https://www.revfinlay.sld.cu/index.php/finlay/article/view/1178>

Resumen

El síndrome de Dandy-Walker se asocia con dilatación quística del cuarto ventrículo, diversos grados de alteración del vértex cerebeloso e hidrocefalia supratentorial. Se basa principalmente en un desarrollo anormal de las vías de comunicación del líquido cefalorraquídeo. Se ha sugerido predisposición genética asociada a malformaciones y alteraciones cromosómicas. El diagnóstico se puede llevar a cabo durante la etapa prenatal o posnatal, de forma clínica y estudios de diagnóstico por imagen. Se presenta el caso de una recién nacida que ingresó en la Unidad de Cuidados Intensivos Neonatales por presentar hipotonía, protrusión de la lengua con trastornos de la succión. Se le realizó ultrasonido transfontanelar, con dilatación de ventrículos laterales. Se apreció además de la dilatación de los ventrículos laterales, quiste en el plexo coroideo y signos de atrofia cerebral. Fue diagnosticada con el síndrome de Dandy-Walker, sin criterio quirúrgico, por no presentar signos de hidrocefalia. Se presenta el caso porque es una malformación poco frecuente del sistema nervioso central.

Palabras clave: predisposición genética, sistema nervioso central, diagnóstico por imagen, reporte de casos

Abstract

Dandy-Walker syndrome is associated with cystic dilatation of the fourth ventricle, varying degrees of abnormality of the cerebellar vermix, and supratentorial hydrocephalus. It is mainly based on an abnormal development of the cerebrospinal fluid communication pathways. Genetic predisposition associated with malformations and chromosomal alterations has been suggested. The diagnosis can be carried out during the prenatal or postnatal stage, clinically and diagnostic imaging studies. We present the case of a newborn who was admitted to the Neonatal Intensive Care Unit due to hypotonic, tongue protrusion with sucking disorders. A transfontanelar ultrasound was performed, with dilation of the lateral ventricles. In addition to the dilation of the lateral ventricles, a cyst in the choroid plexus and signs of brain atrophy were observed. She was diagnosed with Dandy-Walker syndrome, without surgical criteria because she did not present signs of hydrocephalus. The case is presented because it is a rare malformation of the central nervous system.

Key words: genetic predisposition, central nervous system, diagnostic imaging, case reports

Recibido: 2022-06-03 10:50:13

Aprobado: 2022-11-28 12:57:29

Correspondencia: William Ernesto González Águila. Hospital General Universitario Dr. Gustavo Aldereguía Lima, Cienfuegos. wgonzalezaguila@gmail.com

INTRODUCCIÓN

El síndrome de Dandy-Walker (SDW) es conocido por varios nombres: malformación, quiste, deformidad, atresia de los agujeros de Luschka y Magendie, dilatación del IV ventrículo, anomalía de la porción rostral del vermis, malformación de Luschka y Magendie, lo que se corresponde en sí, a descripciones de los hallazgos patológicos encontrados, incluso, se ha introducido el término: variante de Dandy-Walker para señalar formas menos severas del cuadro clínico.⁽¹⁾

Es una anomalía congénita del cerebelo y el cuarto ventrículo caracterizada por hidrocefalia debido a una expansión quística del cuarto ventrículo en la fosa posterior, esto puede interferir con la capacidad del cuerpo de drenar el líquido del cerebro, dando por resultado hidrocefalia.^(1,2,3)

Se produce durante el desarrollo del cerebro, antes del nacimiento, no se comprende de forma clara por qué el cerebro no se desarrolla de forma normal. Recientemente se descubrió un gen que parece ser la causa, de al menos algunos casos, además de la asociación con algunas condiciones genéticas heredadas. No se conocen factores de riesgo, aunque los siguientes factores están asociados a su desarrollo, ausencia del cuerpo calloso que conecta los hemisferios del cerebro; malformaciones del corazón, rostro, miembros, dedos de las manos y dedos de los pies. Estos factores no incrementan el riesgo de su evolución.^(4,5)

Los síntomas en el recién nacido pueden incluir una protuberancia o bulto en la parte de atrás de la cabeza como de un collar de pelo, justo encima la piel puede tener pigmentación roja, un incremento en la circunferencia de la cabeza, una mirada fija hacia abajo si hay presencia de hidrocefalia y pueden ocurrir otros síntomas como problemas congénitos del corazón, malformaciones de la cara, dedos, anomalías estructurales del sistema nervioso central,

modelos de respiración anormales, retraso en el sistema motor, hipotonía, problemas de aprendizaje, alta tolerancia al dolor, convulsiones, reflujo, nistagmo, ataxia, paladar hendido, riñones poliquísticos, cataratas y otras complicaciones.^(1,6,7)

Para su diagnóstico se le realiza al paciente examen físico y una tomografía computarizada o imagen de resonancia magnética encontrando una tríada que no puede faltar, caracterizada por un IV ventrículo quístico, una fosa posterior agrandada y la presencia de una aplasia o hipoplasia cerebelosa. Algunos investigadores han incluido otros elementos como son: la atresia de los agujeros de Luschka y Magendie, hidrocefalia y/o elevación de la tórula y el tentorio, pero estas alteraciones ocurren como consecuencia de la malformación.^(1,2,4,8,9)

El tratamiento dependerá de los problemas causados por el síndrome, esto puede involucrar colocar una sonda especial de derivación para drenar el exceso de líquido a fin de reducir la presión y ayudar a controlar la inflamación. Solo se tratan desde el punto de vista operatorio los pacientes con hidrocefalia sintomática.^(1,6,7,8,9,10)

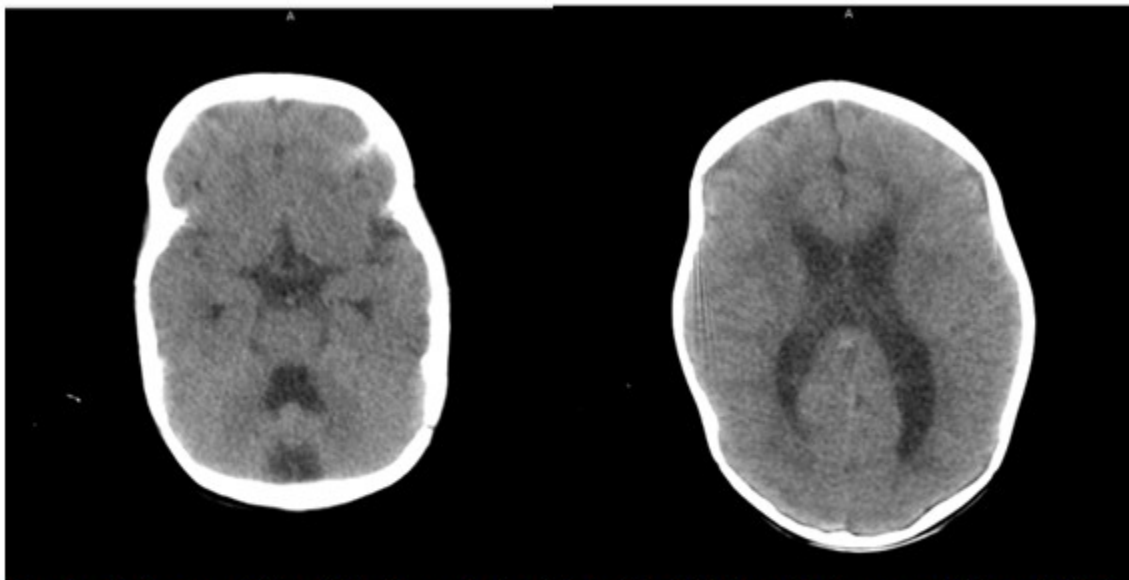
Se presenta el caso porque es una malformación poco frecuente del sistema nervioso central.

PRESENTACIÓN DEL CASO

Se presenta el caso de una recién nacida, producto de un embarazo normal, de parto eutócico a término, peso de 3560 gramos, Apgar 7-7. Esta paciente ingresó en la Unidad de Cuidados Intensivos Neonatales por presentar hipotonía marcada y protrusión mantenida de la lengua con trastornos de la succión, tuvo una estadía hospitalaria de 17 días. Se le realizó ultrasonido (UTS) transfontanelar, con dilatación de ventrículos laterales. En el UTS evolutivo se apreció gran dilatación de los ventrículos laterales, presencia de quiste en el plexo coroideo y signos de atrofia cerebral. (Figs 1,2 y 3).

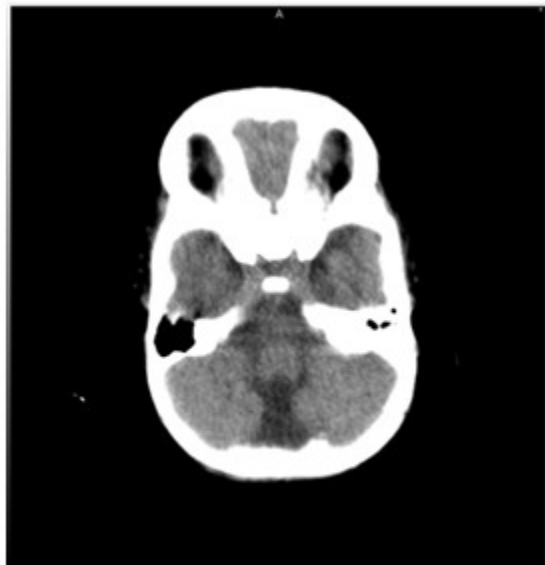

Fig 1. Cortes de TAC de cráneo de la paciente



Figs 2 y 3. Se aprecia hipoplasia de cerebelo y dilatación del IV ventrículo compatible con SDW, así como ventrículos laterales amplios con lesiones por hipoxia sin hidrocefalia

Se decidió remitir a la paciente al Centro Internacional de Restauración Neurológica (CIREN), donde fue diagnosticada con el síndrome de Dandy-Walker, sin criterio quirúrgico por no presentar signos de hidrocefalia, con seguimiento por neurocirugía cada 6 meses. Actualmente la paciente se encuentra con un desarrollo psicomotor cercano a lo normal y aún

sin criterio quirúrgico. Se sigue en consulta de neurodesarrollo y estimulación temprana con muy buena evolución.

DISCUSIÓN

El síndrome de Dandy-Walker es una anomalía congénita asociada a múltiples malformaciones,

aunque puede verse de forma aislada. Los órganos implicados son el cerebelo y el cuarto ventrículo, caracterizada por hidrocefalia, debido a una expansión quística del cuarto ventrículo en la fosa posterior, esto puede interferir con la capacidad del cuerpo de drenar el líquido del cerebro, dando por resultado hidrocefalia.^(1,2)

El 80 % de los casos se diagnostica dentro del primer año de vida.⁽⁷⁾ Los síntomas pueden incluir: desarrollo dañado del habla y motriz lento, irritabilidad, vómitos, convulsiones, inestabilidad, falta de coordinación muscular, movimientos de sacudidas oculares, incremento de la circunferencia cefálica, pliegues en la parte posterior del cráneo, problemas con los nervios que controlan los ojos, rostro, y cuello, y respiración anormal.^(7,8) El tratamiento está indicado solo cuando es sintomática la hidrocefalia.^(1,2) Todo lo expuesto coincide con el caso presentado.

Conflicto de intereses:

Los autores declaran la no existencia de conflictos de intereses relacionados con el estudio.

Los roles de autoría:

1. Conceptualización: William Ernesto González Águila.
2. Curación de datos: William Ernesto González Águila.
3. Análisis formal: William Ernesto González Águila, Osiris Intento García.
4. Adquisición de fondos: Esta investigación no contó con adquisición de fondos.
5. Investigación: William Ernesto González Águila, Osiris Intento García, Nilda Beatriz Cortizo Martínez.
6. Metodología: William Ernesto González Águila, Osiris Intento García, Nilda Beatriz Cortizo Martínez.
7. Administración del proyecto: William Ernesto González Águila.
8. Recursos: Nilda Beatriz Cortizo Martínez.
9. Software: Nilda Beatriz Cortizo Martínez.

10. Supervisión: William Ernesto González Águila.
11. Validación: William Ernesto González Águila.
12. Visualización: Nilda Beatriz Cortizo Martínez.
13. Redacción del borrador original: William Ernesto González Águila, Osiris Intento García.
14. Redacción - revisión y edición: William Ernesto González Águila, Osiris Intento García, Nilda Beatriz Cortizo Martínez.

REFERENCIAS BIBLIOGRÁFICAS

1. Haddadi K, Zare A, Asadian L. Dandy-Walker Syndrome: A Review of New Diagnosis and Management in Children. *J Pediatr Rev.* 2018;6(2):47-52
2. Auqui DA, Espinoza EE, Cahuasqui JS, Espín PA. Diagnóstico prenatal del Síndrome de Dandy Walker reporte de un caso. *Dom Cien [revista en Internet].* 2020 [citado 15 Nov 2021];6(4):[aprox. 4 p]. Disponible en: <https://www.dominiodelasciencias.com/ojs/index.php/es/article/view/1615>
3. Rahmani R, Lotfian N, Rahmani M, Amiri M, Darafshi R. Dandy-walker syndrome: a rare case report. *J Mazandaran Univer Med Scien.* 2018;27(156):218-25
4. Monteagudo A. Dandy-Walker Malformation. *Am J Obstet Gynecol.* 2020;223(6):B38-41
5. Zamora EA, Ahmad T. Dandy Walker Malformation [Internet]. Bethesda: National Library of Medicine; 2019 [citado 4 Jul 2021]. Disponible en: <https://www.ncbi.nlm.nih.gov/books/NBK538197/>
6. Santoro M, Coi A, Barišić I, Garne E, Addor MC, Bergman JE, et al. Epidemiology of Dandy-Walker malformation in Europe: a EUROCAT population-based registry study. *Neuroepidemiology.* 2019;53(3-4):169-79
7. Zacharis K, Kravvaritis S, Papakonstantinou A, Charitos T, Chrysafofoulou E, Fouka A. Dandy-Walker Malformation: Prenatal sonographic diagnosis. *HJOG.* 2020;19(2):101-4
8. Orphanet. Malformación de Dandy-Walker aislada [Internet]. París: Orphanet; 2022 [citado 21 Sep 2022]. Disponible en: https://www.orpha.net/consor/cgi-bin/OC_Exp.php?

[Lng=ES&Expert=217](#)

9. Rodríguez OL, Villafuerte D, Melo ZA, Gil M. Presentación de un caso con síndrome de Dandy Walker. CCM [revista en Internet]. 2017 [citado 27 Mar 2021]; . Disponible en: https://scielo.sld.cu/scielo.php?script=sci_arttext

[&pid=S1560-43812017000400025](#)

10. Dastoli PA, Nicácio JM, Da Costa MD, Suriano IC, Da Silva MC, Cavalheiro S. Hydrocephalus and Dandy-Walker Malformation: a review. Arch Pediatric Neurosur. 2020;2(3):e442020