



Presentaciones de casos

Osteopetrosis y fractura de cadera. Presentación de un caso y revisión de la literatura

Osteopetrosis and Hip Fracture. Case Report and Literature Review

Liyanira Alonso Leiva¹  José Julio Requeiro Molina¹  Ana María Machado Consuegra¹ 

¹ Hospital Pediátrico Universitario Paquito González Cueto, Cienfuegos, Cienfuegos, Cuba

Cómo citar este artículo:

Alonso-Leiva L, Requeiro-Molina J, Machado-Consuegra A. Osteopetrosis y fractura de cadera. Presentación de un caso y revisión de la literatura. **Revista Finlay** [revista en Internet]. 2022 [citado 2026 May 18]; 12(4):[aprox. 4 p.]. Disponible en: <https://www.revfinlay.sld.cu/index.php/finlay/article/view/1181>

Resumen

La osteopetrosis constituye un conjunto de trastornos genéticos que determinan esclerosis del esqueleto. Se conoce también como enfermedad de Albers-Schonberg. Se transmite tanto de forma autosómica dominante como recesiva. Su diagnóstico temprano permite tratar la patología de base y de manera precoz la fractura, para lograr la consolidación ósea e incorporar a los pacientes a su vida cotidiana con evolución favorable. Se presenta el caso de una paciente de 10 años de edad, de color de piel blanca, de sexo femenino, que desde los 4 años se seguía en consulta en el Complejo Científico Ortopédico Internacional Frank País García, donde fue diagnosticada de osteopetrosis. Seis años después se cayó de sus pies y presentó trauma en la cadera derecha. Comenzó con dolor intenso, inflamación y dificultad para la marcha. La paciente acudió al Hospital Pediátrico Universitario Paquito González Cueto de Cienfuegos donde fue valorada por los especialistas de pediatría, ortopedia y traumatología. Se le realizó radiografía de cadera donde se confirmó el diagnóstico de fractura de cadera derecha por lo que se ingresó para realizar tratamiento quirúrgico. Se presenta el caso con el objetivo de exponer el abordaje de este tipo de padecimiento y el método de tratamiento, motivados por su baja frecuencia de presentación.

Palabras clave: trastornos genéticos, osteopetrosis, reporte de casos

Abstract

Osteopetrosis constitutes a group of genetic disorders that determine skeletal sclerosis. It is also known as Albers-Schonberg disease. It is transmitted in both an autosomal dominant and recessive manner. Its early diagnosis makes it possible to treat the underlying pathology and the fracture early, in order to achieve bone consolidation and incorporate patients into their daily lives with a favorable evolution. We present the case of a 10-year-old female patient, white-skinned, who had been in consultation at the Frank País García International Orthopedic Scientific Complex since she was 4 years old, where she was diagnosed with osteopetrosis. Six years later, she fell off her feet and sustained trauma to her right hip. It started with severe pain, swelling and difficulty walking. The patient attended the Paquito González Cueto Pediatric University Hospital in Cienfuegos where she was evaluated by pediatric, orthopedic and traumatology specialists. A hip x-ray was performed where the diagnosis of right hip fracture was confirmed, for which she was admitted for surgical treatment. The case is presented with the objective of exposing the approach to this type of disease and the treatment method, motivated by its low frequency of presentation.

Key words: genetic disorders, osteopetrosis, case report

Recibido: 2022-06-03 11:23:32

Aprobado: 2022-11-28 12:59:57

Correspondencia: Liyanira Alonso Leiva. Hospital Pediátrico Universitario Paquito González Cueto. Cienfuegos. liyaniraal@hosped.cfg.sld.cu

INTRODUCCIÓN

La osteopetrosis constituye un conjunto de trastornos genéticos que determinan esclerosis del esqueleto, siendo también conocida como enfermedad de *Albers-Schonberg*, quien realizó la primera descripción de la forma benigna de la enfermedad en 1904.^(1,2,3)

Se conocen al menos 10 variedades de osteopetrosis, con distintos modos de herencia y severidad, que abarcan formas desde asintomáticas hasta fatales.^(1,2,3,4) Su incidencia se estima en 1 en 250.000 recién nacidos en la forma autosómica recesiva y 1 en 20.000 en la forma autosómica dominante.

La osteopetrosis es un trastorno que se debe a defectos en la reabsorción ósea, su patogenia radica en la alteración, la diferenciación o función osteoclástica, lo que impide la normal resorción y remodelación ósea, esto origina un exceso de sustancia osteoide, dando lugar a una disminución progresiva del espacio medular óseo, sitio donde se desarrolla la hematopoyesis.^(1,2,3,4,5)

Su diagnóstico se basa en los hallazgos clínicos y radiológicos y su confirmación se realiza mediante análisis genético-molecular, que permite, además de caracterizar la alteración funcional específica, definir estrategias terapéuticas. El único tratamiento curativo es el trasplante alogénico de médula ósea, el cual debe ser precoz, para evitar el fallo medular severo y las graves secuelas neurosensoriales de la esclerosis ósea progresiva.^(1,6,7,8,9)

El aumento de la masa ósea conduce a macrocefalia y prominencia frontal, exoftalmos, micrognatia, tórax restrictivo e hipertelorismo. Algunos pacientes con osteopetrosis autosómica recesiva muestran signos de neurodegeneración primaria relacionadas con convulsiones, retraso del neurodesarrollo, hipotonía, atrofia neurosensorial de la retina y sordera, la mayor densidad ósea da lugar al estrechamiento de los forámenes óseos, lo que resulta en compresión nerviosa de la vía óptica, auditiva y nervios faciales, puede por tanto ocasionar ceguera,

sordera e hidrocefalia, además una falla en la hematopoyesis secundaria que se manifiesta con anemia, hemorragias secundarias a trombocitopenia, infecciones recurrentes, esplenomegalia y hepatomegalia.^(1,2,10,11,12)

A lo largo de 30 años no se ha visto un caso así en la provincia Cienfuegos, por lo que constituye una patología rara para el Servicio de Ortopedia y Traumatología Pediátrica. Además, se han publicado escasos artículos sobre el tema, por este motivo, se decide realizar la presentación del caso de una paciente con esta enfermedad asociada a una fractura de cadera tratada quirúrgicamente.

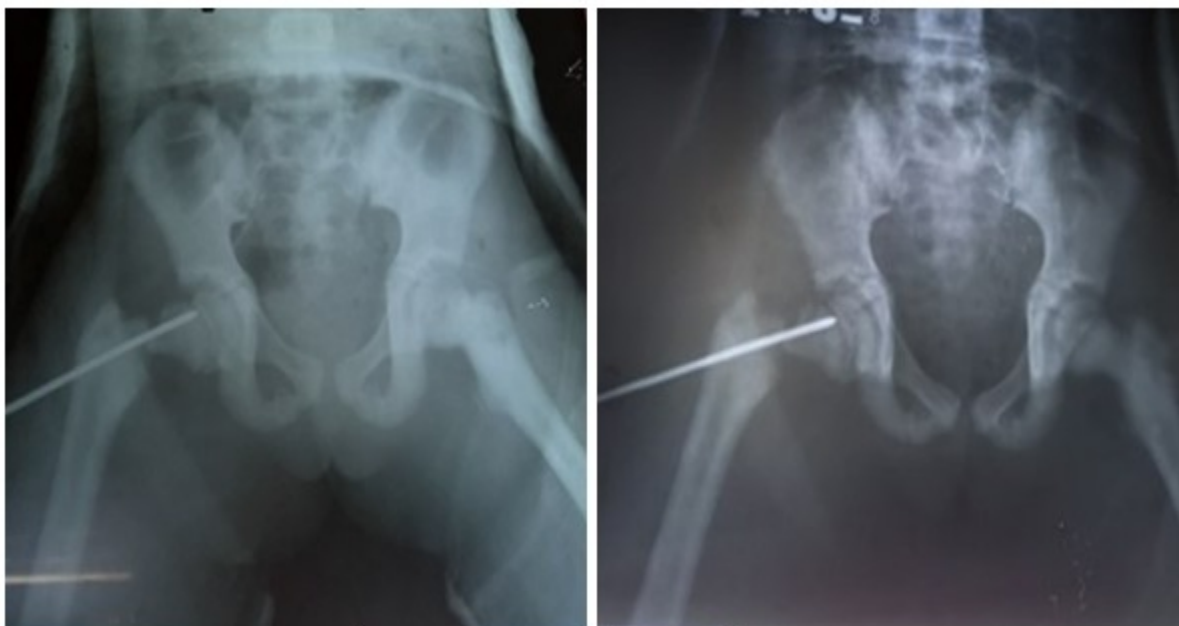
Se presenta el caso con el objetivo de exponer el abordaje de este tipo de padecimiento y el método de tratamiento, motivados por su baja frecuencia de presentación en el Hospital Pediátrico Universitario Paquito González Cueto de Cienfuegos.

PRESENTACIÓN DEL CASO

Se presenta el caso de una paciente de 10 años de edad, de color de piel blanca, de sexo femenino, que desde los 4 años se seguía en consulta en el Complejo Científico Ortopédico Internacional Frank País García, donde fue diagnosticada con osteopetrosis y se le había propuesto tratamiento que consistía en, interferón gamma 1cc 3, veces al día. Para después no seguir acudiendo a consulta.

Seis años después mientras jugaba se cayó de sus pies y presentó trauma en la cadera derecha. Inmediatamente comenzó con dolor intenso, inflamación y dificultad para la marcha. La paciente acudió acompañada de sus familiares al Hospital Pediátrico Universitario Paquito González Cueto de Cienfuegos donde fue valorada por los especialistas de pediatría y de ortopedia y traumatología.

Se le realizó radiografía de cadera donde se confirmó el diagnóstico de fractura de cadera derecha por lo que se ingresó para realizar tratamiento quirúrgico. (Figuras 1 y 2).



Figuras 1 y 2. La radiografía de cadera confirmó el diagnóstico de fractura de cadera derecha

Se realizaron todos los complementarios con resultados normales y se colocó alambre de *Steiman* roscado d 3,5mm y espica.

Se planificó la cirugía en la que se realizó reducción de la fractura bajo anestesia general y fijación percutánea de yeso, todo bajo intensificador de imagen. (Figura 3).

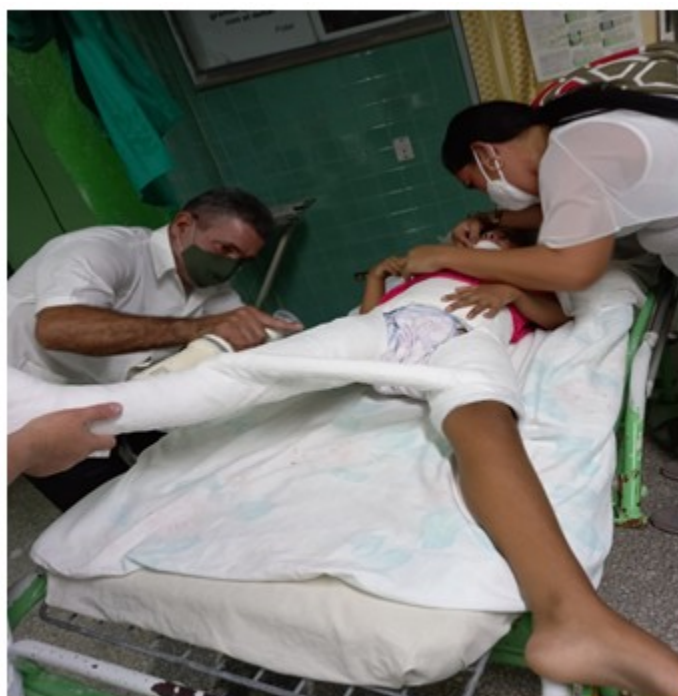

Figura 3. Se realizó fijación percutánea de yeso bajo intensificador de imagen

La paciente estuvo ingresada en el Hospital en el Servicio de Ortopedia y Traumatología Pediátrica con tratamiento antibiótico endovenoso, seguimiento hematológico y apoyo nutricional, hasta su mejoría. Se le dio el alta médica y se continuó el tratamiento ambulatorio, con radiografía semanal y curas del material de osteosíntesis en la consulta especializada.

DISCUSIÓN

La osteopetrosis comprende un síndrome con cuatro tipos clásicos que constituye una displasia ósea secundaria a la falta de resorción de hueso por anomalía de los osteoclastos, lo cual provoca un tejido óseo duro y quebradizo, propenso a fracturas difíciles de tratar quirúrgicamente.^(1,2,7,9)

Las manifestaciones clínicas se derivan de la actividad anormal de los osteoclastos y la actividad normal de los osteoblastos que conduce a fragilidad ósea y fracturas en el 80 % de los pacientes, tanto de huesos largos como del arco posterior de las vértebras, donde tienen mayor riesgo de desarrollar osteomielitis ósea y el crecimiento longitudinal de los huesos se deteriora, lo que provoca una baja estatura, los pacientes con osteopetrosis pueden presentar defectos de la erupción dental, la osteomielitis mandibular a menudo se asocia con abscesos dentales o caries.^(1,8,9,10)

Esta entidad es rara, poco frecuente y novedosa en nuestro medio. En el Hospital Pediátrico Universitario Paquito González Cueto de Cienfuegos, nunca se había operado una paciente con osteopetrosis y con una fractura de cadera, lo que motivó esta revisión para un estudio continuado en el tiempo. Para la atención de estos pacientes se requiere de una atención especializada durante el tratamiento, seguimiento y recuperación para lograr una evolución satisfactoria.

Conflicto de intereses: los autores declaran la no existencia de conflictos de intereses relacionados con el estudio.

Los roles de autoría:

1. Conceptualización: Liyanira Alonso Leiva, José Julio Requeiro Molina.
2. Curación de datos: Liyanira Alonso Leiva, José

Julio Requeiro Molina.

3. Análisis formal: Liyanira Alonso Leiva, José Julio Requeiro Molina.
4. Adquisición de fondos: Esta investigación no contó con adquisición de fondos.
5. Investigación: Liyanira Alonso Leiva, José Julio Requeiro Molina, Ana María Machado Consuegra.
6. Metodología: Liyanira Alonso Leiva, José Julio Requeiro Molina, Ana María Machado Consuegra.
7. Administración del proyecto: Liyanira Alonso Leiva.
8. Recursos: Ana María Machado Consuegra.
9. Software: Ana María Machado Consuegra.
10. Supervisión: José Julio Requeiro Molina.
11. Validación: Liyanira Alonso Leiva, José Julio Requeiro Molina, Ana María Machado Consuegra.
12. Visualización: Liyanira Alonso Leiva, José Julio Requeiro Molina, Ana María Machado Consuegra.
13. Redacción del borrador original: Liyanira Alonso Leiva, José Julio Requeiro Molina.
14. Redacción - revisión y edición: Liyanira Alonso Leiva, José Julio Requeiro Molina, Ana María Machado Consuegra.

REFERENCIAS BIBLIOGRÁFICAS

1. Montero E, Yafar C, Sarti N, Torres M, Zapata V. Osteopetrosis: presentación de caso clínico. *Ludov Pediatr* [revista en Internet]. 2019 [citado 12 Dic 2021];22(3):[aprox. 10p]. Disponible en: <https://digital.cic.gba.gob.ar/handle/11746/11060>
2. Vomero A, Tapie A, Arroyo C, Raggio V, Peluffo G, Dufort G. Osteopetrosis infantil maligna. *Rev Chil Pediatr* [revista en Internet]. 2019 [citado 14 Jul 2021];90(4):[aprox. 5p]. Disponible en: https://scielo.conicyt.cl/scielo.php?pid=S0370-41062019000400443&script=sci_arttext&tlng=en
3. Cuello MF, Giménez V, Aznar M, Schuttenberg V, Altamirano E, Costa A. Osteopetrosis infantil maligna. Reporte de 3 casos en un centro. *Rev Hematol* [revista en Internet]. 2020 [citado 12 Dic 2021];24(3):[aprox. 10p]. Disponible en: <https://www.revistahematologia.com.ar>

4. Caruso JC, Patiño JM. Osteopetrosis. Presentación de dos casos. Rev Asoc Argent Ortop Traumatol [revista en Internet]. 2019 [citado 11 Feb 2021];84(4):[aprox. 6p]. Disponible en: <https://raaot.org.ar/index.php/AAOTMAG/article/view/869/1152>
5. Hernández C, Guzmán MN, Scheffler S, Espinosa SE, Sobacchi C, Blancas L. Identificación de nuevas mutaciones en TCIRG1 como causa de osteopetrosis maligna infantil en dos pacientes mexicanos. Rev Alerg Méx [revista en Internet]. 2018 [citado 9 Abr 2021];65(1):[aprox. 8p]. Disponible en: https://www.scielo.org.mx/scielo.php?script=sci_arttext&pid=S2448-91902018000100108
6. Aranzábal G, Espinoza C, Benítez D, Aguirre L. Osteopetrosis maligna infantil: a propósito de un caso y revisión de la literatura. Rev Fac Med Human [revista en Internet]. 2019 [citado 23 Oct 2021];19(4):[aprox. 4p]. Disponible en: https://www.scielo.org.pe/scielo.php?script=sci_arttext&pid=S2308-05312019000400019
7. Lim JY, Kim BS, Yoon BH, Chang JS, Park CH, Koo KH. Lessons learned from long-term management of hip fracture in patients with osteopetrosis: a report of nine hips in five patients. J Bone Metabolism. 2019;26(3):201-6
8. Hasan O, Pathan AZ, Naqi H, Aqueel T, Hashmi P, Lakdawala RH. Inheritance patterns, challenges, and outcomes of fracture management in osteopetrosis patients. CASE series and review of pertinent literature. Ann Med Surg. 2018;36(1):191-8
9. Gao X, Cheng Q, Zhang X, Zhao G. Successful total hip arthroplasty for autosomal dominant osteopetrosis complicated by hip osteoarthritis: A case report and review of the literature. Exp Ther Med. 2020;19(4):2702-6
10. Erkus S, Turgut A, Köse O, Kalenderer Ö. Management of early-onset hip osteoarthritis in an adolescent patient with osteopetrosis tarda: a case report. J Pediatr Orthop. 2019;28(5):487-90
11. Povoroznyuk V, Dedukh N, Bystrytska M, Musiienko A. Osteopetrosis: classification, pathomorphology, genetic disorders, clinical manifestations (literature review and clinical case report). Pain Joints Spine. 2019;9(2):135-42
12. Kang S, Kang YK, Lee JA, Kim DH, Lim JS. A case of autosomal dominant osteopetrosis type 2 with a CLCN7 gene mutation. J Clin Res Pediatr Endocrinol. 2019;11(4):439-43