

Presentaciones de casos

Vólvulo de ciego. Presentación de un caso y revisión de la literatura

Cecum Volvulus. Presentation of a Case and Literature Review

Ernesto Pérez Quintana¹  José Alberto Puerto Lorenzo¹  Lidia Torres Aja¹ 

¹ Hospital General Universitario Dr. Gustavo Aldereguía Lima, Cienfuegos, Cienfuegos, Cuba

Cómo citar este artículo:

Pérez-Quintana E, Puerto-Lorenzo J, Torres-Aja L. Vólvulo de ciego. Presentación de un caso y revisión de la literatura. **Revista Finlay** [revista en Internet]. 2023 [citado 2026 May 14]; 13(2):[aprox. 6 p.]. Disponible en: <https://www.revfinlay.sld.cu/index.php/finlay/article/view/1225>

Resumen

El vólvulo es la torsión anormal o rotación de una porción del intestino sobre su mesenterio, que ocasiona la oclusión de la luz, obstrucción y compromiso vascular. El vólvulo de ciego es una condición clínica poco frecuente y representa solamente entre el 2 y el 3 % de los casos de oclusión intestinal en el adulto. Se presenta el caso de una paciente, de 56 años de edad, con antecedentes de padecer hipertensión arterial, diabetes mellitus y de constipación crónica, que acudió al cuerpo de guardia de cirugía del Hospital General Universitario Dr. Gustavo Aldereguía Lima de Cienfuegos porque hacía varios días presentaba dolor abdominal intermitente, sensación de plenitud al comer y sin expulsión de heces, en ocasiones había tenido náuseas y vómitos escasos con restos de alimentos. Al examen físico se constató asimetría del abdomen a expensas del hemiabdomen derecho, que se encontraba doloroso, distendido y timpánico. La radiografía simple de abdomen informó imagen que semejaba un vólvulo de ciego. Se le realizó hemicolectomía derecha con una ileotransversostomía término-terminal en dos planos de sutura. En la actualidad la paciente lleva 6 meses de operada con evolución favorable. El diagnóstico de esta entidad se realiza durante la laparotomía en un gran número de casos, producto de sus múltiples formas de presentación que pueden ser desde un dolor abdominal agudo hasta llegar al choque séptico. Se presenta el caso por lo poco frecuente de esta entidad.

Palabras clave: vólvulo intestinal, hipertensión arterial, diabetes mellitus, reporte de casos

Abstract

Volvulus is the abnormal torsion or rotation of a portion of the intestine on its mesentery, which causes occlusion of the lumen, obstruction, and vascular compromise. Cecum volvulus is a rare clinical condition and represents only between 2 and 3 % of cases of intestinal occlusion in adults. We present the case of a 56-year-old female patient with a history of high blood pressure, diabetes mellitus and chronic constipation, who attended the surgery ward at the Dr. Gustavo Aldereguía Lima University General Hospital in Cienfuegos because several days ago she had had intermittent abdominal pain, a feeling of fullness when eating and without expulsion of feces, on occasions she had had nausea and scarce vomiting with other food. The physical examination revealed abdominal asymmetry at the expense of the right hemiabdomen, which was painful, distended, and tympanic. The simple abdominal X-ray reported an image reminiscent of cecum volvulus. A right hemicolectomy was performed with an end-to-end ileotransversostomy in two suture planes. At present, the patient has been operated for 6 months with a favorable evolution. The diagnosis of this entity is made during laparotomy in a large number of cases, as a result of its multiple forms of presentation, which can range from acute abdominal pain to septic shock. The case is presented due to the infrequent nature of this entity.

Key words: intestinal volvulus, arterial hypertension, diabetes mellitus, case report

Recibido: 2023-01-27 01:51:38

Aprobado: 2023-04-25 13:45:48

Correspondencia: Ernesto Pérez Quintana. Hospital General Universitario Dr. Gustavo Aldereguía Lima. Cienfuegos. jose.puerto@gal.sld.cu

INTRODUCCIÓN

El vólvulo es la torsión anormal o rotación de una porción del intestino sobre su mesenterio que ocasiona la oclusión de la luz, obstrucción y compromiso vascular. Se produce en cualquier parte del tubo gastrointestinal, principalmente en porciones con mesenterio largo, estrecho y móvil. Todos ellos tienen un mecanismo fisiopatológico común que consiste en una obstrucción intestinal en asa cerrada que provoca una isquemia.⁽¹⁾

El vólvulo de ciego es la causa de aproximadamente el 1 % de las obstrucciones intestinales. Es la segunda localización más frecuente de los vólvulos colónicos tras los de sigmoides. Su frecuencia varía en función de la edad y la raza, pero pueden suponer hasta un 20 % de los vólvulos de colon.⁽²⁾ A diferencia del vólvulo de sigmoides que aparece en personas de edad avanzada con escasa movilidad, el vólvulo de ciego suele aparecer en personas jóvenes con ciego móvil o colon derecho mal fijado al peritoneo parietal y más frecuentemente en mujeres.⁽³⁾

Los vólvulos del colon son responsables del 5 % de todos los casos de obstrucción intestinal y 10-15 % de todas las obstrucciones del intestino grueso. Los sitios más comunes son: el colon sigmoides (90 %), ciego (9 %), colon transversal (1 %). El vólvulo de ciego es una condición clínica poco frecuente y es una causa inusual de obstrucción intestinal. La mayoría de los pacientes con un vólvulo de ciego presentan una rotación axial completa que produce torsión del mesenterio y de sus vasos, lo que afecta a la vascularización del ciego.⁽⁴⁾

Los ejercicios físicos excesivos, las adherencias postquirúrgicas, las malformaciones congénitas, tener historia de una colonoscopia previa, traumatismos y el embarazo constituyen factores favorecedores en la aparición de esta entidad en los pacientes jóvenes; mientras que en los pacientes de edad avanzada se asocia con constipación crónica, obstrucción distal del colon o demencia senil. Otros factores importantes en esta afección, son la dieta rica en residuos y abuso de laxantes en pacientes con constipación crónica.⁽⁴⁾

Esta entidad suele presentarse con un cuadro clínico agudo compatible con obstrucción intestinal que incluye: dolor abdominal, náuseas, vómitos y estreñimiento. Al examen físico se puede observar un abdomen distendido,

timpánico y doloroso a la palpación. En ocasiones el cuadro clínico progresa y pueden observarse signos de irritación peritoneal sugestivos de isquemia o perforación intestinal. La presencia de isquemia intestinal condiciona y favorece una mayor morbilidad y mortalidad del cuadro clínico.⁽⁵⁾

El diagnóstico habitualmente se realiza a través de una radiografía de abdomen o la tomografía axial computarizada (TAC). La TAC brinda un 100 % de sensibilidad y una especificidad >90 %, porque permite detectar signos de gravedad que podrían modificar el manejo terapéutico como son: el grado de distensión, signos de isquemia, presencia de líquido libre o neumoperitoneo.⁽⁶⁾ Mientras que en la radiografía se han descrito algunos signos radiológicos como el “pico de pájaro”, estrechamiento progresivo de los dos extremos del segmento de colon torsionado que se unen en el punto de torsión; el “grano de café”, vista axial del ciego dilatado lleno de aire y líquido; o el signo del torbellino, imagen que contiene hebras de ciego colapsado, grasa y vasos mesentéricos congestionados con aspecto arremolinado.⁽⁶⁾

El tratamiento del vólvulo de ciego incluye realizar la devolvulación del colon por vía colonoscópica de urgencia, pero el tratamiento definitivo suele ser la cirugía, por el alto riesgo de recidiva, realizándose cecopexia o cecostomía y la hemicolectomía derecha es de elección para esta enfermedad.^(7,8)

Se presenta el caso por lo poco frecuente de esta entidad.

PRESENTACIÓN DEL CASO

Se presenta el caso de una paciente, de 56 años, con antecedentes de padecer de hipertensión arterial y diabetes mellitus para lo cual llevaba tratamiento médico, además tenía una historia de constipación crónica desde hacía varios años. En la actualidad la paciente se presentó al cuerpo de guardia de cirugía del Hospital General Universitario Dr. Gustavo Aldereguía Lima de Cienfuegos porque desde hacía varios días presentaba dolor abdominal intermitente, con sensación de plenitud al comer y sin expulsión de heces, en ocasiones tuvo náuseas y vómitos escasos con resto de alimentos.

Al examen físico se constató:

Abdomen: suave, distendido de forma asimétrica, más hacia el hemiabdomen derecho, doloroso a

la palpación difusa con reacción peritoneal, con timpanismo marcado a la percusión y auscultación, RHA aumentados. Frecuencia Cardíaca (FC): 96X'. Tensión Arterial (TA): 130/80 mmHg. Se observaron piel y mucosas ligeramente secas e hipocoloreadas.

El tacto rectal mostró: esfínter rectal hipotónico, ampolla rectal vacía, sin tumor palpable.

Complementarios realizados:

- Hemoglobina: 11,3 g/l.
- Leucograma: con $11,5 \times 10^9$ con predominio de segmentados 0,79.
- Glicemia: 3,2mmol/L.
- Creatinina: 136mmol/L.
- Ionograma y gasometría:

Ph: 7,10 HCO₃: 8 mmol/L Na: 143 mmol/L.
PCO₂: 36 mmHg. EB: - 12,5 mmol/L. Cl: 110 mmol/L.
PO₂: 86 mmHg. SB - 12 mmol/L. K: 3,1 mmol/L.
PSO₂: 96 %. Ca: 0,98 mmol/L.

El electrocardiograma (ECG): mostró resultados normales.

El ultrasonido abdominal evidenció: órganos intraabdominales normales, no aportó datos importantes por la presencia de gases.

La radiografía simple de abdomen reveló abundantes gases, distensión del colon en todo su trayecto, se observó una imagen en la proyección del colon derecho que se parecía a un vólvulo de ciego. (Fig.1).

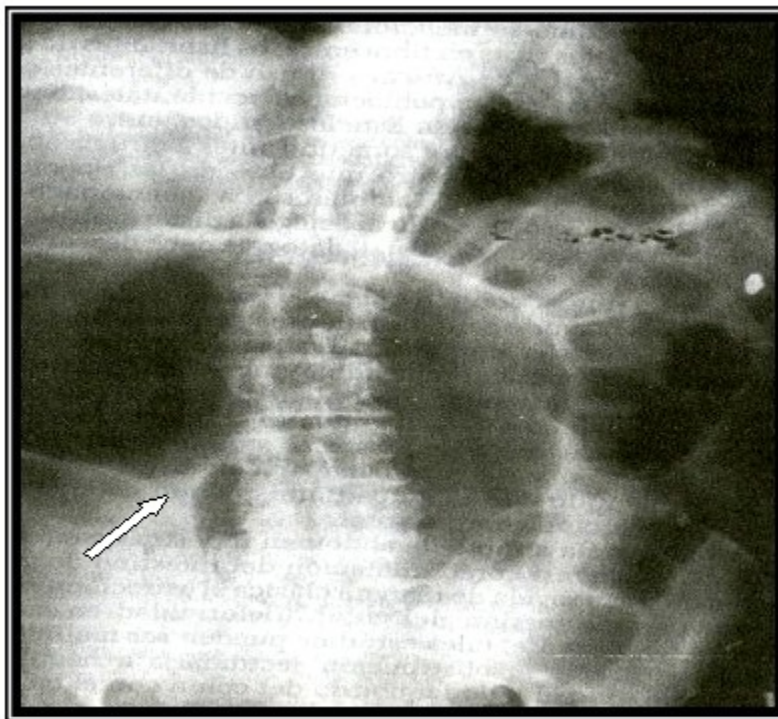


Fig. 1. En la radiografía de abdomen simple se observó imagen que se asemejaba a un vólvulo de ciego. (Imagen marcada con la flecha)

La paciente fue ingresada en la sala de observación, donde se le realizaron las medidas preoperatorias de urgencia, se comenzó con la corrección del desequilibrio hidroelectrolítico y

ácido básico y posteriormente se anunció la realización de laparotomía exploradora. En el acto operatorio se diagnosticó un vólvulo de ciego. (Fig. 2).

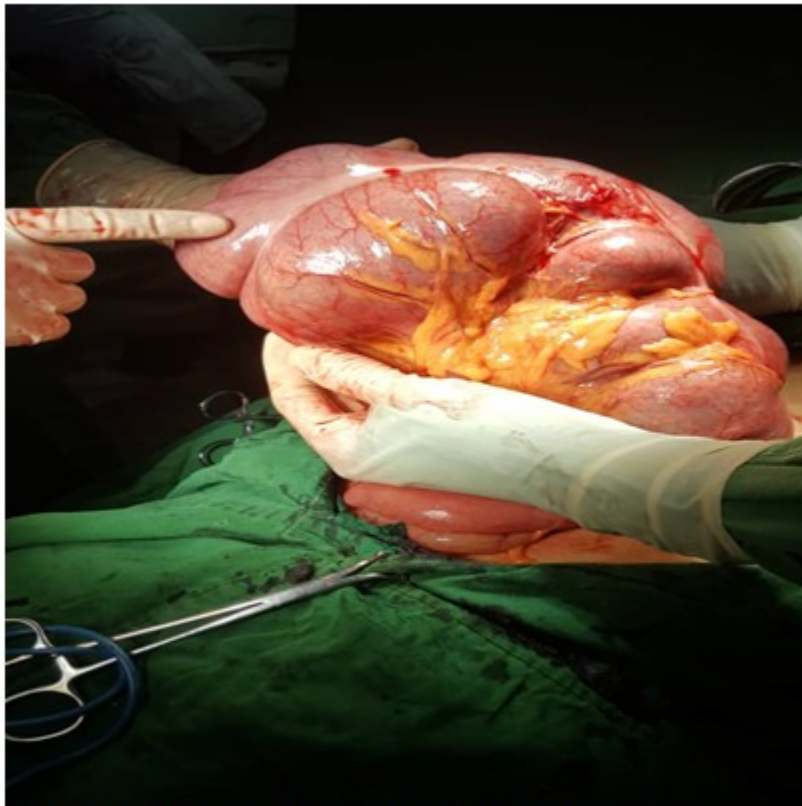

Fig. 2. Vólvulo de ciego diagnosticado en el acto operatorio

A la paciente intervenida se le realizó una hemicolectomía derecha con una

ileotransversostomía término-terminal en dos planos de sutura, con una evolución favorable. (Fig. 3).

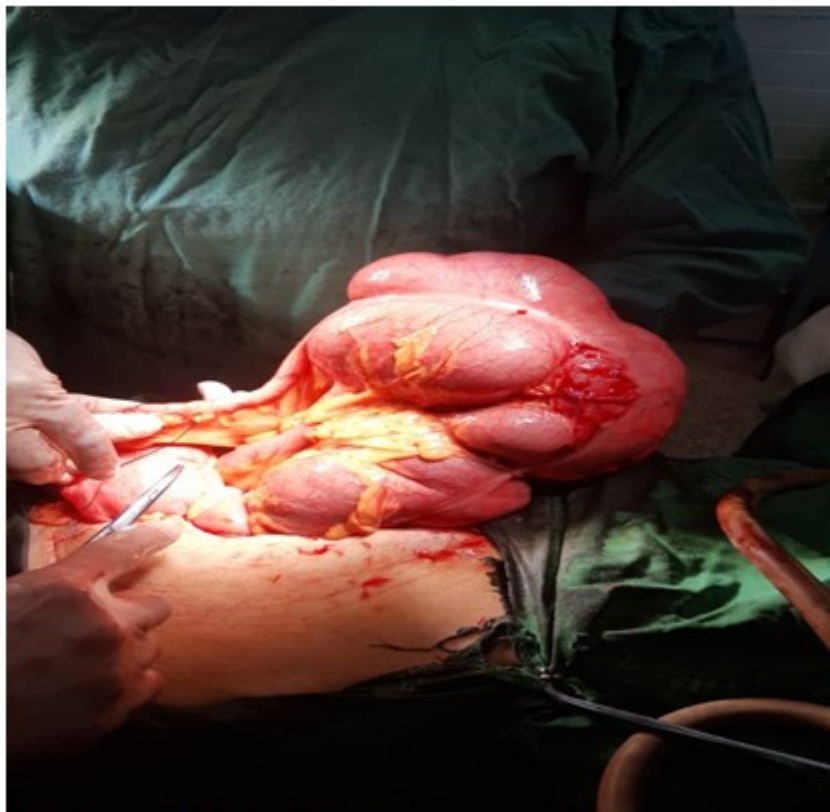


Fig. 3. Durante el inicio de la hemicolectomía derecha

Actualmente la paciente lleva seguimiento en consulta sin aparición de complicaciones.

DISCUSIÓN

El vólvulo de ciego tiene una incidencia de 3 a 7 casos por un millón de habitantes al año. Es responsable del 1 al 1,5 % de todas las obstrucciones intestinales en el adulto.⁽⁹⁾

Se estima que su incidencia aumenta un 5 % por año, mientras que la incidencia del vólvulo sigmoideo se mantiene estable. El vólvulo cecal es común en mujeres jóvenes y en niños. Lo cual coincide con la paciente de este estudio. Por el contrario, el vólvulo sigmoideo es más frecuente en hombres mayores de 70 años.^(10,11)

El diagnóstico de esta entidad se realiza teniendo en cuenta un adecuado interrogatorio, examen físico, los complementarios de laboratorio y los exámenes de diagnóstico por imagen.⁽¹²⁾ Se hace énfasis en la necesidad de un diagnóstico precoz y tratamiento oportuno. Esto coincide en esta paciente estudiada, con quien se cumplieron todos los pasos del método clínico.

La sintomatología es variada e inespecífica en los estadios iniciales. El cuadro clínico más frecuente lo constituye el dolor abdominal (80 %), distensión (80 %), estreñimiento (60 %) y vómitos (28 %), resultados observados en un estudio realizado por Bailey y cols.⁽¹³⁾ sobre 561 casos. La paciente estudiada presentó dolor abdominal intermitente, sensación de plenitud al comer, náuseas y vómitos, cuadro que coincide con la bibliografía revisada.

En los estadios iniciales los complementarios de laboratorio no muestran alteraciones específicas, pero a medida que el cuadro progresa aparece la leucocitosis, resultado que orienta hacia un cuadro intestinal inflamatorio agudo.⁽¹³⁾ Esto se observó en esta paciente que llevaba varios días con dolor abdominal y la realización del leucograma informó leucocitosis con desviación izquierda.

Las pruebas complementarias más útiles para su diagnóstico son la radiografía abdominal simple y la tomografía abdominal.⁽¹³⁾ En este caso solo se realizó radiografía simple de abdomen donde se observaron abundantes gases, distensión del colon en todo su trayecto y una imagen en la

proyección del colon derecho.

El manejo del vólvulo de ciego es complejo debido a que en la mayoría de los casos el diagnóstico es tardío y va a depender de la gravedad del estado clínico, estabilidad hemodinámica, comorbilidad del paciente y de la viabilidad del intestino, ya que la mortalidad global está en función de la presencia de necrosis isquémica o perforación. En cirugía de urgencia la mortalidad descrita es del 15 % cuando el intestino se encuentra viable y del 41 % en presencia de necrosis isquémica.⁽¹⁴⁾ En este caso se trata de una paciente hipertensa, diabética, con desequilibrio hidroelectrolítico y ácido básico que es operada de urgencia.

En la actualidad en el tratamiento quirúrgico, los procedimientos con resección se llevan a cabo en el 89 % de los casos, mientras que los procedimientos sin resección son poco realizados.⁽⁶⁾ A la paciente estudiada se realizó hemicolectomía derecha con una ileotransversostomía término-terminal en dos planos de sutura.

Con el desarrollo de la cirugía mínimamente invasiva y sus innumerables ventajas, la hemicolectomía derecha y la cecopexia laparoscópica, se han convertido en la vía de abordaje de elección en el tratamiento, tanto en cirugía electiva como en la de urgencia.⁽⁶⁾

El vólvulo de ciego es una causa poco frecuente de oclusión intestinal, generalmente se debe a un ciego móvil. Los hallazgos clínicos y radiológicos iniciales son inespecíficos por lo que es necesario un alto índice de sospecha para el diagnóstico definitivo. Generalmente la tomografía abdominal confirma el diagnóstico. El diagnóstico precoz es fundamental, para evitar la alta tasa de morbilidad y mortalidad que presenta esta entidad. Los procedimientos poco invasivos, son de elección en el tratamiento, por las múltiples ventajas que ofrece esta vía de abordaje.

Conflicto de intereses:

Los autores declaran la no existencia de conflictos de intereses relacionadas con el estudio.

Los roles de autoría:

1. Conceptualización: Ernesto Pérez Quintana.
2. Curación de datos: Ernesto Pérez Quintana.
3. Análisis formal: Ernesto Pérez Quintana.
4. Adquisición de fondos: Esta investigación no contó con la adquisición de fondos.
5. Investigación: Ernesto Pérez Quintana, José Alberto Puerto Lorenzo, Lidia Torres Aja.
6. Metodología: Ernesto Pérez Quintana, José Alberto Puerto Lorenzo, Lidia Torres Aja.
7. Administración del proyecto: Ernesto Pérez Quintana.
8. Recursos: José Alberto Puerto Lorenzo, Lidia Torres Aja.
9. Software: Lidia Torres Aja.
10. Supervisión: Ernesto Pérez Quintana.
11. Validación: Ernesto Pérez Quintana.
12. Visualización: Ernesto Pérez Quintana.
13. Redacción del borrador original: Ernesto Pérez Quintana.
14. Redacción revisión y edición: Ernesto Pérez Quintana, José Alberto Puerto Lorenzo, Lidia Torres Aja.

REFERENCIAS BIBLIOGRÁFICAS

1. Ibáñez L, Borrueal S, Cano R, Díez P, Navallas M. Vólvulos del tracto gastrointestinal. Diagnóstico y correlación entre radiología simple y tomografía computarizada multidetector. Rev Esp Radiol[Internet]. 2015[citado 6/9/2021];57(1):[aprox. 8p.]. Disponible en: <https://www.elsevier.es/es-revista-radiologia-119-articulo-volvulos-del-tracto-gastrointestinal-diagnostico-S0033833813002221>.
2. Santos LV, Massarente VL, Pires LB, Corradini S, Falcao K, Azeredo P. Abdomen agudo obstructivo por vólvulo cecal: relato de caso. Arq Med Hosp Fac Cienc Med Santa Casa São Paulo. 2017;62(3):164-71.
3. Soler R, Mederos ON, del Campo R. Síndrome oclusivo mecánico. En: Soler R, Mederos ON. Cirugía. Afecciones quirúrgicas

- frecuentes[Internet]. La Habana:ECIMED;2018[citado 6/9/2021]. Disponible en: <https://www.ecimed.sld.cu/2018/09/10/cirugia-6-tomos/>.
4. Rodríguez RA, Borge L, López A, Ramos D, Cabrera CR, Fonseca GM. Vólvulo ceco-ascendente. Rev Nac Itaiguá[Internet]. 2019 [citado 6/9/2021];11(2):[aprox. 7p.]. Disponible en: https://scielo.iics.una.py/scielo.php?script=sci_arttext&pid=S2072-81742019000200102&lng=en.
5. Perrot L, Fohlen A, Alves A, Lubrano J. Management of the colonic volvulus in 2016. J Visc Surg. 2016;153(3):183-92.
6. Ramírez MM, Villanueva E, Ramírez G. Elective laparoscopic right colectomy for caecal volvulus: case report and literature review. Cir Cir. 2017;85(1):87-92.
7. Jones RG, Wayne EJ, Kehdy FJ. Laparoscopic detorsion and cecopexy for treatment of cecal volvulus. Am Surg. 2012;78(5):E251-2.
8. Agko M, Gociman B, Keilani ZM, Mukherjee A. Cecal volvulus: a rare complication of colonoscopy. Int J Colorectal Dis. 2012;27(2):265-6.
9. Valdés J, Díaz JD, López JC, Bonet JF, Salazar L. Vólvulo de ciego con compromiso vascular. Presentación de un caso. Rev Ciencias Médicas Pinar del Río[Internet]. 2011[citado 30/1/2023];15(2):[aprox. 12p.]. Disponible en: https://scielo.sld.cu/scielo.php?script=sci_arttext&pid=S1561-31942011000200029&lng=es.
10. Sedik A, Bar EA, Ismail M. Cecal volvulus: Case report and review of literature. Saudi Surg J. 2015;3(2):47-9.
11. Halabi WJ, Jafari MD, Kang CY, Nguyen VQ, Carmichael JC, Mills S, et al. Colonic volvulus in the United States: Trends, outcomes, and predictors of mortality. Ann Surg. 2014;259(2):293-301.
12. Bauman ZM, Evans CH. Volvulos. Surg Clin North Am. 2018;98(5):973-93.
13. Bailey KS, Lundstrom E, Borgstrom D. Cecal volvulus. An Evolving Disease Am Surg. 2018; 84(9):418-9.
14. Vázquez J, Córdoba LA, García AK, Heredia M, Legorreta JL. Vólvulo de ciego, reporte de un caso y revisión de la literatura. Cien Lat[Internet]. 2022[citado 12/1/ 2023];6(5):[aprox. 10p.]. Disponible en: <https://ciencialatina.org/index.php/cienciala/articulo/download/3203/4893/>.