

Artículos originales

## Neurosonografía avanzada en el diagnóstico prenatal de defectos congénitos del sistema nervioso central

### Advanced Neurosonography in the Prenatal Diagnosis of Congenital Defects of the Central Nervous System

Nelvis Delgado Zayas<sup>1</sup> Daniel Quintana Hernández<sup>2</sup> Roberto Lardoeyt Ferrer<sup>3</sup> Yanisbell Fajardo Peña<sup>4</sup> Yovany Enrique Vázquez Martínez<sup>4</sup> Estela Morales Peralta<sup>5</sup>

<sup>1</sup> Policlínico Universitario Federico Capdevilla, La Habana, La Habana, Cuba

<sup>2</sup> Hospital Materno Infantil Manuel Piti Fajardo, Mayabeque, Mayabeque, Cuba

<sup>3</sup> Facultad de Ciencias Médicas Manuel Fajardo, La Habana, La Habana, Cuba

<sup>4</sup> Hospital Docente Ginecobstétrico Ramón González Coro, La Habana, La Habana, Cuba

<sup>5</sup> Centro Nacional de Genética Médica, La Habana, La Habana, Cuba

#### Cómo citar este artículo:

Delgado-Zayas N, Quintana-Hernández D, Lardoeyt-Ferrer R, Fajardo-Peña Y, Vázquez-Martínez Y, Morales-Peralta E. Neurosonografía avanzada en el diagnóstico prenatal de defectos congénitos del sistema nervioso central. *Revista Finlay* [revista en Internet]. 2024 [citado 2026 May 15]; 14(3):[aprox. 11 p.]. Disponible en: <https://www.revfinlay.sld.cu/index.php/finlay/article/view/1406>

#### Resumen

**Fundamento:** los defectos del sistema nervioso central constituyen anomalías congénitas frecuentes por lo que es necesario un diagnóstico certero para el asesoramiento y manejo oportuno de los casos. La ecografía básica tiene un alcance limitado debido a sus características propias, por lo que se han incluido técnicas ecográficas en el examen prenatal para mejorar la exactitud diagnóstica.

**Objetivos:** describir los hallazgos obtenidos a través de neurosonografía avanzada y comprobar la utilidad de la aplicación de este procedimiento para el diagnóstico.

**Método:** se realizó un estudio observacional, analítico y transversal. Se estudiaron 125 gestantes con sospecha de defectos del sistema nervioso central en las que se emplearon técnicas de neurosonografía avanzada. Se analizaron las siguientes variables: edad de la embarazada en años cumplidos, edad gestacional en semanas y días, provincia de procedencia, región del país, hallazgos ecográficos según defectos congénitos, distinción de estos últimos de acuerdo al grupo y tipo, confirmación del defecto identificado previamente por ecografía básica y aportes de la neurosonografía. Se obtuvieron las frecuencias absolutas y relativas de las distintas categorías; se aplicó una prueba de hipótesis de diferencia de dos proporciones para una muestra con un nivel de significación estadística  $\alpha=0,05$ .

**Resultados:** predominó el grupo etáreo entre 20 y 37 años y las gestantes del segundo trimestre. La mayoría procedió del Occidente del país. La ventriculomegalia predominó como grupo y tipo de defecto congénito. No hubo diferencias significativas en los diagnósticos de ambos niveles de atención. En 44 gestantes la neurosonografía aportó diagnósticos adicionales.

**Conclusiones:** los principales tipos de defectos hallados fueron la dilatación ventricular y la agenesia del cuerpo calloso, agrupados en ventriculomegalia y las anomalías de la línea media. La neurosonografía avanzada ayudó a la precisión diagnóstica de los defectos del sistema nervioso central.

**Palabras clave:** defecto congénito, diagnóstico prenatal, ultrasonografía, sistema nervioso central, asesoramiento genético

#### Abstract

**Foundation:** defects of the central nervous system constitute frequent congenital anomalies, so an accurate diagnosis is necessary for advice and timely management of cases. Basic ultrasound has a limited scope due to its own characteristics, so ultrasound techniques have been included in prenatal examination to improve diagnostic accuracy.

**Objectives:** describe the findings obtained through advanced neurosonography and verify the usefulness of applying this procedure for diagnosis.

**Method:** an observational, analytical and cross-sectional study was carried out. 125 pregnant women with suspected central nervous system defects were studied in whom advanced neurosonography techniques were used. The following variables were analyzed: age of the pregnant woman in years, gestational age in weeks and days, province of origin, region of the country, ultrasound findings according to congenital defects, distinction of the latter according to group and type, confirmation of the identified defect previously by basic ultrasound and contributions from neurosonography. The absolute and relative frequencies of the different categories were obtained; a hypothesis test of difference of two proportions was applied for a sample with a level of statistical significance  $\alpha=0.05$ .

**Results:** the age group between 20 and 37 years old and pregnant women in the second trimester predominated. The majority came from the west of the country. Ventriculomegalia predominated as a group and type of congenital defect. There were no significant differences in the diagnoses of both levels of care. In 44 pregnant women, neurosonography provided additional diagnoses.

**Conclusions:** the main types of defects found were ventricular dilation and agenesis of the corpus callosum, grouped into ventriculomegalia and midline anomalies. Advanced neurosonography aided in the diagnostic accuracy of central nervous system defect.

**Key words:** congenital defect, prenatal diagnosis, ultrasonography, central nervous system, genetic counseling

Recibido: 2024-03-31 15:49:51

Aprobado: 2024-07-29 13:30:39

Correspondencia: Nelvis Delgado Zayas. Policlínico Universitario Federico Capdevilla. La Habana. [daniel.quintana@infomed.sld.cu](mailto:daniel.quintana@infomed.sld.cu)

## Introducción

Los defectos congénitos (DC) son anomalías estructurales o funcionales de órganos o sistemas de órganos presentes al nacimiento.<sup>(1)</sup> Gran parte de ellos son severos y permanentes, sin posibilidad de mejorar con tratamiento; de ahí la importancia de establecer un diagnóstico precoz en aras de ofrecer un manejo multidisciplinario que permita medidas preventivas a través del asesoramiento genético.<sup>(2,3)</sup> En Cuba, constituyen la segunda causa de muerte en lactantes y de niños de 1 a 4 años de edad, así como entre los 5 y 14 años.<sup>(4)</sup>

La ecografía básica es el método de imagen más utilizado para el estudio morfológico fetal.<sup>(5)</sup> En Cuba fue introducido en la década de los años 80 del pasado siglo, a través del Programa Nacional de Diagnóstico, Manejo y Prevención de Enfermedades Genéticas y Defectos Congénitos, que se extendió a nivel de áreas de salud, en correspondencia con los tres niveles de atención del Sistema Nacional de Salud (primario, secundario y terciario), allí los ultrasonidos son realizados por especialistas certificados.<sup>(6,7)</sup>

Los DC del sistema nervioso central (SNC), se encuentran entre las anomalías congénitas más frecuentes.<sup>(4)</sup> Presentan gran variedad en cuanto a gravedad, aparición y presentación, por la complejidad en el desarrollo embriológico de este sistema. En la mayoría de los casos aparecen en gestantes que no pertenecen a grupos de riesgo.<sup>(3)</sup>

El primer diagnóstico prenatal realizado mediante ecografía básica tuvo lugar a nivel del SN<sup>(8)</sup> pero a pesar de la experiencia del examinador la ecografía básica en general, y especialmente de estas estructuras, presenta un alcance limitado en cuanto a su precisión diagnóstica. Se reportan niños que nacen con DC del SNC que no fueron diagnosticados por este procedimiento prenatal, y otros en los que se describieron imágenes compatibles con dichas anomalías, que no se visualizan al momento del nacimiento. A ello se le añade la dificultad de corroborarlas en estudios anatomopatológicos, por la lisis que sufre el tejido cerebral.<sup>(9)</sup>

La evaluación detallada del SNC fetal a través de ultrasonido, con visualización completa y satisfactoria, también conocida como neurosonografía avanzada, requiere de una pericia específica y de sofisticados equipos de ultrasonido con el que se incrementa la precisión del diagnóstico. Aunque se conoce que en

algunos centros de genética médica del país se han obtenido imágenes mediante neurosonografía avanzada, no se reportan trabajos que demuestran su implementación.

Los objetivos de esta investigación fueron describir los hallazgos obtenidos a través de neurosonografía avanzada y comprobar la utilidad de la aplicación de este procedimiento para el diagnóstico.

## Métodos

Se realizó un estudio observacional, analítico y transversal, entre mayo del 2020 a diciembre del 2022, en la consulta de referencia nacional del Hospital Docente Ginecobstétrico Ramón González Coro, de la Habana, Cuba. A partir de 267 gestantes, con diagnóstico presuntivo de DC del SNC a través de ecografía básica, realizadas por especialistas certificados para el nivel secundario de atención en Servicios de Genética Médica.

Fueron seleccionadas 125 embarazadas, que no presentaron signos ecográficos compatibles con DC de otros sistemas de órganos y dieron su consentimiento para participar en la investigación. A ellas se le realizaron los procedimientos de neurosonografía avanzada, de acuerdo a lo recomendado por las guías estandarizadas internacionalmente.<sup>(10)</sup> Estos procedimientos fueron realizados por tres especialistas (uno en ginecobstetricia y dos en medicina general integral), todos acreditados y certificados en ecografía prenatal en el tercer nivel de atención.

Para la exploración ecográfica bidimensional neurosonográfica se utilizó el transductor transvaginal modelo C10-4EC y frecuencia de 10-4 MHz de un equipo de ultrasonido marca Philips EPIQ 5. Se realizó un examen multiplanar, que comprendió cuatro planos coronales (transfrontal, transcaudal, transtalámico y transcerebelar) y dos sagitales (sagital medio y el parasagital o corte de los tres cuernos).

A partir del registro de los casos estudiados con este procedimiento se analizaron las siguientes variables: edad de la embarazada en años cumplidos, edad gestacional en semanas y días, provincia de procedencia, región del país, hallazgos ecográficos según defectos congénitos, distinción de estos últimos de acuerdo al grupo y tipo, confirmación del defecto identificado previamente por ecografía básica y aportes de la

neurosonografía.

Se tuvo en cuenta la relación entre la conclusión diagnóstica de la neurosonografía y la ecografía básica, en relación a si coincidían o no y si la neurosonografía realizaba aportes o no al diagnóstico.

Los datos se resumieron en el programa estadístico *Statistical Package for Social Sciences* (SPSS) versión 19.0 para Windows y el programa para análisis epidemiológico de datos tabulados (EPIDAT) versión 3.1; a través de la estadística descriptiva para las variables cualitativas se obtuvieron las frecuencias absolutas y relativas (porcentajes) de las distintas categorías.

La comparación de proporciones se realizó con la prueba Chi cuadrado ( $\chi^2$ ). En las tablas de dos entradas ( $2 \times 2$ ) se utilizó la prueba el  $\chi^2$  de Pearson y cuando existió 25 % o más de frecuencias esperadas menores que cinco, se empleó la prueba exacta de Fisher. Se estimaron *Odds Ratio* (OR) univariados con su respectivo intervalo de confianza de 95 %. Se aplicó la prueba de hipótesis de diferencia de dos proporciones para una muestra con un nivel de significación estadística  $\alpha=0,05$ .

Fue utilizado el Mapinfo Pro v2023 para representar la información, de acuerdo a las

provincias del país.

Esta investigación cumplió con todos los requisitos y principios establecidos en la Declaración de *Helsinki* 2013 referente a las investigaciones que se realizan en seres humanos.<sup>(11)</sup> Se solicitó autorización a la dirección, al departamento de Docencia e Investigaciones, al Consejo Científico, Comisión de Ética del Hospital Docente Ginecobstétrico Ramón González Coro, para llevar a cabo la investigación que fue aprobada a todas las instancias. A todas las gestantes que participaron en la investigación se les solicitó su consentimiento para la realización de los estudios.

### Resultados

De las 125 embarazadas estudiadas con defectos congénitos del SNC, 29 (23,2 %) tenían 19 o menos años y 6 (4,8 %) con 37 o más años de edad. Con relación a la edad gestacional del diagnóstico en 70 casos (56,0 %) se realizó entre las 14 y 27,6 semanas y en 54 (43,2 %) con 28 o más semanas de gestación. Se observa a continuación un mapa donde aparecen la distribución de las embarazadas, de acuerdo a su procedencia; 72 de ellas (56,8 %) del total eran de la región occidental; 39 de ellas (31,2 %) residían en la Habana. (Fig. 1).

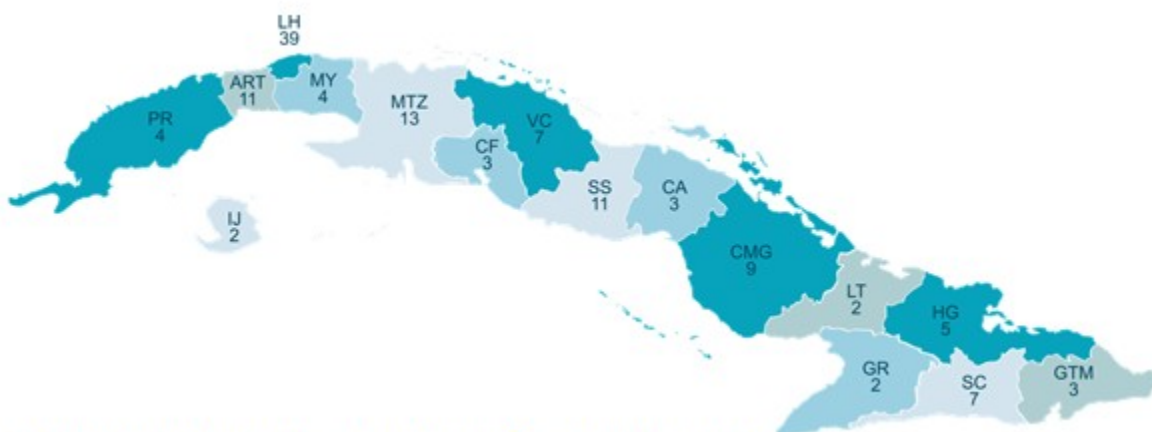

Fig.1. Distribución de casos con defectos congénitos del SNC según provincias del país

Se presenta la distribución de casos según los grupos y tipos de defectos congénitos descritos. Se obtuvo que la ventriculomegalia fue la más frecuente en ambos casos, tanto en la ecografía

del segundo nivel (34,4 %) como en la neurosonografía avanzada (28,0 %). Las anomalías de cerebelo y fosa posterior ocuparon el segundo lugar de frecuencia y dentro de estas,

la malformación de *Dandy Walker* (9,6 % en la ecografía de segundo nivel y 7,2 % en la neurosonografía avanzada). Los defectos de línea media fueron el tercer grupo de frecuencia y dentro de ellos predominó la agenesia de cuerpo calloso, la cual se presentó en el 20,8 % de las ecografías de segundo nivel y en el 16 % de las neurosonografías de avanzada. Los defectos del tubo neural, tumores, quistes intracraneales,

defectos vasculares y las alteraciones del desarrollo cortical fueron menos frecuentes. En 23 casos (18,4 %) que inicialmente se había sospechado un DC del SNC no se confirmaron anomalías por la neurosonografía avanzada, resultado que fue estadísticamente significativo con una  $p < 0,001$ ,  $OR = 0,03$  (IC95% 0,004-0,26). (Tabla 1).

**Tabla 1.** Distribución de defectos congénitos según grupos y tipos descritos en la ecografía del segundo nivel y neurosonografía avanzada

Defectos congénitos	Ultrasonido de segundo nivel		Neurosonografía avanzada		p	OR	IC95%
	No.	%	No.	%			
<b>Ventriculomegalia</b>	43	34,4	35	28	0,27*	1,34	0,78-2,30
Ventriculomegalia	43	34,4	35	28	0,27*	1,34	0,78-2,30
<b>Defectos del tubo neural</b>	2	1,6	1	0,8	0,50**	2,01	0,18-22,50
Encefalocele	2	1,6	1	0,8	0,50**	2,01	0,18-22,50
<b>Anomalias de línea media</b>	28	22,4	25	20	0,64*	1,15	0,62-2,11
Agenesia de cuerpo caloso	26	20,8	20	16	0,32*	1,37	0,72-2,62
Holoprosencefalia	2	1,6	4	3,2	0,68**	0,49	0,08-2,73
Fusión de cuernos frontales	0	0	1	0,8	-	-	-
<b>Tumores</b>	1	0,8	0	0	0,50**	-	-
Tumor intracraneal	1	0,8	0	0	0,50**	-	-
<b>Cerebelo y fosa posterior</b>	29	23,2	26	20,8	0,64*	1,15	0,63-2,08
Malformación de <i>Dandy Walker</i>	12	9,6	9	7,2	0,48*	1,36	0,55-3,37
Quiste de la Bolsa de <i>Blake</i>	4	3,2	6	4,8	0,74**	0,65	0,18-22,50
Megacisterna magna	10	8	7	5,6	0,45*	1,46	0,53-3,98
Hipoplasia de cerebelo	2	1,6	1	0,8	0,50**	2,01	0,18-22,50
Defecto de fosa posterior no definido	1	0,8	1	0,8	0,75**	1	0,06-16,16
<i>Arnold Chiari</i>	0	0	2	1,6	-	-	-
<b>Quistes intracraneales</b>	13	10,4	7	5,6	0,16*	1,95	0,75-5,08
Quiste del plexo coroideo	3	2,4	2	1,6	0,50**	1,51	0,24-9,20
Porencefalia	2	1,6	2	1,6	0,68**	1	0,13-7,21
Otros quistes intracraneales	8	6,4	3	2,4	0,21**	2,78	0,72-10,73
<b>Defectos vasculares</b>	0	0	1	0,8	-	-	-
Malformación de la vena de Galeno	0	0	1	0,8	-	-	-
<b>Alteraciones del desarrollo cortical</b>	7	5,6	7	5,6	0,60**	1	0,34-2,93
Microcefalia	6	4,8	2	1,6	0,28**	3,1	0,61-15,66
Lisencefalia	1	0,8	2	1,6	0,50**	0,49	0,04-5,54
Esquizencefalia de labio abierto	0	0	3	2,4	-	-	-
<b>Otros</b>	1	0,8	0	0	-	-	-
Dolicocefalia	1	0,8	0	0	-	-	-
<b>Feto normal</b>	1	0,8	23	18,4	<0,001**	0,03	0,004-0,26

**Leyenda:** p: valor de la probabilidad. OR: Odds Ratio. IC95%: intervalo de confianza del 95 % del valor del Odds ratio. p\*: valor de la probabilidad de un Test de Chi Cuadrado de Pearson. p\*\*: valor de la probabilidad de un Test Exacto de Fisher

Se observa a continuación que el 64 % de los diagnósticos emitidos por el segundo nivel coincidieron, según grupo de defectos del SNC. Entre ambos porcentajes existen diferencias estadísticamente significativas a favor de la coincidencia en el diagnóstico, sin embargo,

confirma -y a su vez aporta- nuevos elementos al diagnóstico en el 20,8 % de los casos con diferencias significativas con respecto a los que no se confirmaron y no aportaron; y no confirma -pero aporta- nuevos diagnósticos en el 14,4 %. (Tabla 2).

**Tabla 2.** Parámetros que evalúan la efectividad de la ultrasonografía del segundo nivel, si se tiene a la neurosonografía como herramienta diagnóstica definitiva y complementaria de los defectos congénitos por grupos de defectos del SNC

<b>Variables</b>	<b>No</b>	<b>%</b>	<b>P valor</b>
<b>La neurosonografía confirma el diagnóstico del segundo nivel</b>			
Sí	80	64,0	<0,001
No	45	36,0	
<b>La neurosonografía confirma y aporta elementos nuevos al diagnóstico</b>			
Sí	26	20,8	<0,001
No	99	79,2	
<b>La neurosonografía no confirma pero aporta elementos nuevos al diagnóstico</b>			
Sí	18	14,4	<0,001
No	107	85,6	

Se observa a continuación que el 48 % de los diagnósticos emitidos por el segundo nivel coincidieron con los del tercer nivel. No existieron diferencias significativas entre los que concordaron en uno y otro nivel y los que no. Entre ambos porcentajes no existieron

diferencias estadísticamente significativas, sin embargo, confirma -a su vez aporta- nuevos elementos al diagnóstico en el 20,8 % de los casos con diferencias significativas con respecto a los que no se confirmaron y no aportaron y no confirma, pero aporta nuevos diagnósticos en el 14,4 % de los casos. (Tabla 3).

**Tabla 3.** Parámetros que evalúan la efectividad de la ultrasonografía del segundo nivel y la neurosonografía como herramienta diagnóstica definitiva y complementaria, según el tipo de defecto congénito

<b>Variables</b>	<b>No</b>	<b>%</b>	<b>P valor</b>
<b>La neurosonografía confirma el diagnóstico del segundo nivel</b>			
Sí	60	48,0	0,61
No	65	52,0	
<b>La neurosonografía confirma y aporta elementos nuevos al diagnóstico</b>			
Sí	26	20,8	<0,001
No	99	79,2	
<b>La neurosonografía no confirma pero aporta elementos nuevos al diagnóstico</b>			
Sí	18	14,4	<0,001
No	107	85,6	

En la neurosonografía avanzada se obtuvieron aportes diagnósticos adicionales, tanto en casos confirmados como en aquellos en los que no se confirmó la sospecha diagnóstica inicial. Los mayores porcentajes correspondieron a la ventriculomegalia y los quistes de la bolsa de Blake (7 casos que representaron el 15,9 %, en ambos casos). En varios casos los defectos del SNC no se presentaron de manera aislada sino concomitaron varios de ellos. La ventriculomegalia estuvo presente en nueve casos (7,2 %), con alteraciones del cuerpo calloso: tres pacientes (2,4 %), con síndrome *Dandy Walker*, cuatro con quistes intracraneales

(3,2 %), en dos casos con hipoplasia del cerebelo (1,6 %), y en uno con quiste de la bolsa de Blake y en uno con esquizecefalia (0,8 %, respectivamente). Las anomalías del cuerpo calloso, en dos pacientes estuvieron asociadas a quiste de la bolsa de Blake (1,6 %), dos con holoprosencefalia (1,6 %), una microcefalia (0,8 %) y un síndrome *Dandy Walker* (0,8 %). La megacisterna estuvo presente en un síndrome *Dandy Walker* (0,8 %), en una con quiste de la bolsa de Blake (0,8 %) y dos pacientes con quistes intracraneales (1,6 %). Un caso con lisencefalia, esta estuvo asociada a hemorragia subaracnoidea (0,8 %). (Fig. 2).

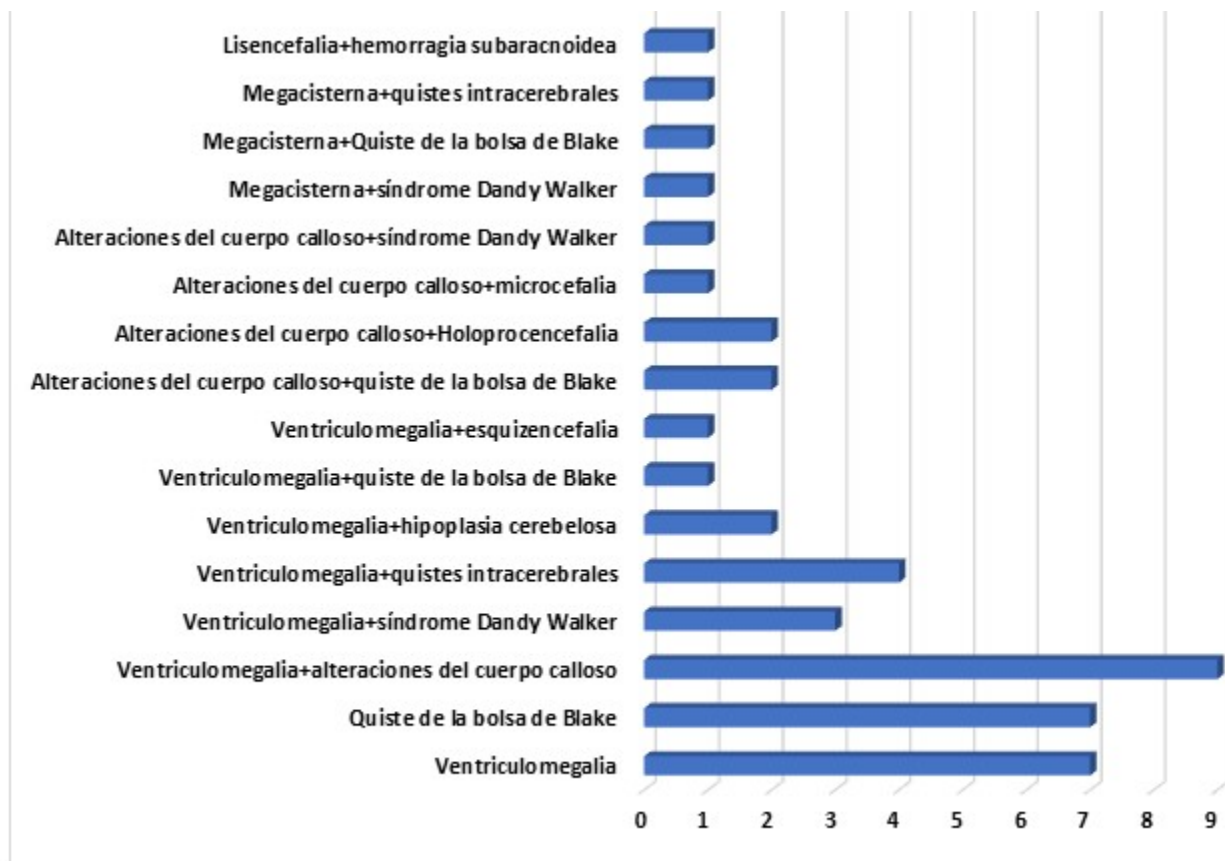


Fig. 2. Aportes diagnósticos adicionales obtenidos con la neurosonografía avanzada

**Discusión**

Con la puesta en práctica del Programa Nacional de Diagnóstico, Manejo y Prevención de Enfermedades Genéticas y Defectos Congénitos -vigente en Cuba desde los inicios de la década del 80 del pasado siglo- se ofrece el servicio de diagnóstico prenatal ultrasonográfico básico para identificar anomalías estructurales a las embarazadas en los tres trimestres de la gestación, por medio del Subprograma de Diagnóstico Prenatal de Defectos Congénitos por Ultrasonido. Este se realiza en correspondencia a la organización de la Red Nacional de Genética Médica, desde los departamentos municipales y provinciales, hasta el Centro de Referencia Nacional para el Diagnóstico Prenatal, ubicado en el Hospital Docente Ginecobstétrico Ramón González Coro.<sup>(6,7)</sup>

La neurosonografía avanzada está dirigida a una población seleccionada, con alto riesgo de defecto congénito del SNC identificado por hallazgos en ecografía básica. Debe ser hecho por especialistas entrenados y requiere además

de un nivel tecnológico alto.<sup>(12,13)</sup>

Mientras los planos de estudio del examen básico son tres: transventricular, transtalámico y transcerebelar; en el estudio de la neurosonografía se incluyen los seis planos previamente señalados; así como estudio de la corteza cerebral y la columna vertebral, que permiten abordar el estudio del SNC a través de vistas más detalladas.<sup>(12,13)</sup>

La edad de las embarazadas incluidas en este estudio coincidió con la hallada por otras investigaciones, se describe que es a esa edad en particular en la que generalmente transcurren los embarazos, sin constituir un factor de riesgo.<sup>(1,3)</sup> Aunque varios autores han encontrado que las adolescentes han tenido una mayor proporción entre las que presentaron defectos del tubo neural, atribuidas a un bajo consumo de ácido fólico que, predispone a la acumulación de homocisteína, responsable de los defectos del tubo neural;<sup>(14)</sup> en este estudio en la mayoría de ellas no se confirmaron estas anomalías, y se concluyeron como fetos sanos o con condiciones que constituían variantes normales, sin embargo,

sí se halló en las embarazadas adolescentes un número importante de ventriculomegalia, resultados que concuerdan con los encontrados en artículos de revisión, en los que se establece la adolescencia como factor de riesgo para esta condición.<sup>(14)</sup>

Las embarazadas de 37 y más años de edad, grupo considerado como factor de riesgo, presentaron predominantemente defectos en el grupo de la ventriculomegalia y anomalías de la línea media. Con frecuencia a estas edades se presentan defectos múltiples, como lo refieren otros autores, donde estas dos alteraciones se presentan en numerosos síndromes genéticos frecuentes a estas edades<sup>(15)</sup> no obstante, es importante destacar que en la muestra estudiada no se incluyeron casos con signos ecográficos compatibles con DC de otros sistemas de órganos u otros diagnósticos.

Aunque la neurosonografía avanzada generalmente se realiza entre las 26 a 30 semanas,<sup>(16)</sup> en los casos incluidos en esta investigación en forma general predominaron edades gestacionales más tempranas, que es lo es esperado, en correspondencia a la organización del Subprograma de Diagnóstico Prenatal de Defectos Congénitos por Ultrasonido, en que la ecografía básica del segundo trimestre se aplica entre las 20 y las 22 semanas. Es en este estudio donde se diagnostica el mayor número de DC del SNC.<sup>(7)</sup>

Al realizar el análisis particular de la distribución de defectos, según la edad gestacional, llama la atención que los del tubo neural no fueron remitidos en el primer trimestre, como era de esperar; sino en el segundo y tercer trimestres. Ello no coincide con lo reportado en la literatura, pues son DC que suelen sospecharse desde etapas tempranas de la gestación.<sup>(2,17)</sup>

El único caso en el que se halló, en esta investigación, una malformación vascular (correspondientes a un aneurisma trombosado de la vena de Galeno) fue diagnosticado en el tercer trimestre y se considera que este debió haber sido un DC de diagnóstico más temprano.<sup>(17)</sup> Es posible que ello ocurriera por la presentación poco habitual de esta anomalía.

Por su parte, la mayoría de las alteraciones del desarrollo cortical identificadas también fueron diagnosticadas en el tercer trimestre, tal y como se reporta en la literatura, pues es en esa etapa cuando se ha alcanzado mayor diferenciación y

definición de esas estructuras.<sup>(12)</sup>

La mayoría de las gestantes provienen de la región occidental. Ello se explica porque es allí donde se concentra la mayor cantidad de población del país,<sup>(18)</sup> y es donde radica el servicio de referencia nacional, que implica dificultades de traslado y alojamiento de aquellas residentes de zonas más lejanas.

Los tipos de defectos congénitos diagnosticados en ambos niveles de atención no coinciden con los obtenidos por Catalán y cols. quienes hallaron fundamentalmente anomalías de línea media y, dentro de ellas, las variantes anatómicas del *Cavum Septum Pellucidum* (CSP); mientras en esta investigación se correspondió a la ventriculomegalia y la agenesia del cuerpo calloso.<sup>(13)</sup> Ello puede estar relacionado por hallazgos causales en esta investigación o a características propias de la población de este estudio. Muchos de estos defectos de forma aislada siguen una herencia multifactorial y su frecuencia varía de acuerdo a la población en particular.

La similitud hallada en los casos analizados en esta investigación, tanto en los grupos como en los tipos de DC del SNC, demostró similitud en la agudeza diagnóstica en los especialistas certificados a través de la Red Nacional de Genética Médica, lo que también pudo influir en los resultados estadísticos obtenidos, no obstante, el hecho que en un grupo de fetos no se confirmó el defecto congénito sospechado en el ultrasonido básico, puede atribuirse al hecho de que la disponibilidad tecnológica es de un grado superior en el Servicio de Referencia Nacional, además de que es indudable que los especialistas que realizan la neurosonografía fetal avanzada o exhaustiva tienen una mayor experiencia y estos estudios se realizan con una mayor disponibilidad de tiempo.<sup>(12)</sup>

Por medio del análisis de los parámetros, la coincidencia de los resultados obtenidos, entre la ecografía básica y la neurosonografía del tercer nivel, se observó que en este estudio fue un complemento al diagnóstico definitivo.

Algunos autores plantean que la resonancia magnética nuclear constituye un estudio más preciso, cuando existen limitaciones para completar el diagnóstico ecográfico, y que ambos estudios -ultrasonido y resonancia -se deben usar en conjunto, de modo que se complementen.<sup>(19)</sup>

Los principales defectos congénitos hallados, a través de la neurosonografía avanzada en este estudio, fueron la dilatación ventricular y la agenesia del cuerpo calloso, agrupados en ventriculomegalia y anomalías de la línea media; se demostró la importancia de la ecografía del segundo nivel, para la sospecha diagnóstica de los defectos congénitos del sistema nervioso central y la neurosonografía de avanzada como una prueba capaz de discernir con mayor precisión las anomalías a este nivel.

Como limitaciones de este estudio se enumeran en primer lugar: la resolución tecnológica utilizada en la realización de las ecografías de segundo nivel; y en segundo lugar: el tamaño muestral, el cual pudo influir en los resultados obtenidos.

Se quiere agradecer a las embarazadas que accedieron a colaborar en esta investigación.

Una de las recomendaciones de este estudio radica en la necesidad de hacer extensivo a los servicios municipales y provinciales de genética médica que realizan el diagnóstico prenatal por ecografía, cursos de capacitación sobre técnicas de neurosonografía avanzada, que incorporen cortes adicionales a la evaluación básica y así mejorar la exactitud en el diagnóstico sin incrementar significativamente la complejidad de la exploración.

### **Conflicto de intereses:**

Los autores declaran la no existencia de conflictos de intereses relacionados con el estudio.

### **Los roles de autoría:**

1. Conceptualización: Nelvis Delgado Zayas, Daniel Quintana Hernández, Estela Morales Peralta.
2. Curación de datos: Roberto Lardoeyt Ferrer, Yanisbell Fajardo Peña, Estela Morales Peralta.
3. Análisis formal: Nelvis Delgado Zayas, Daniel Quintana Hernández, Roberto Lardoeyt Ferrer, Estela Morales Peralta.
4. Adquisición de fondos: Esta investigación no contó con adquisición de fondos.
5. Investigación: Nelvis Delgado Zayas, Daniel

Quintana Hernández, Yanisbell Fajardo Peña, Yovany Enrique Vázquez Martínez, Estela Morales Peralta.

6. Metodología: Nelvis Delgado Zayas, Daniel Quintana Hernández, Roberto Lardoeyt Ferrer, Estela Morales Peralta.

7. Administración del proyecto: Nelvis Delgado Zayas.

8. Recursos: Nelvis Delgado Zayas, Daniel Quintana Hernández.

9. Software: Nelvis Delgado Zayas, Daniel Quintana Hernández, Roberto Lardoeyt Ferrer.

10. Supervisión: Daniel Quintana Hernández, Roberto Lardoeyt Ferrer, Estela Morales Peralta.

11. Validación: Nelvis Delgado Zayas, Estela Morales Peralta.

12. Visualización: Daniel Quintana Hernández, Estela Morales Peralta.

13. Redacción del borrador original: Yanisbell Fajardo Peña, Yovany Enrique Vázquez Martínez, Estela Morales Peralta.

14. Redacción - revisión y edición: Daniel Quintana Hernández, Estela Morales Peralta.

### **REFERENCIAS BIBLIOGRÁFICAS**

1. Giraldo E, Jaimes IC. Malformaciones congénitas: incidencia y prevalencia en el departamento de Caldas, Colombia 2016-2017. Med UNAB[Internet]. 2022[citado 18/3/2024];25(2):[aprox. 20p.]. Disponible en: <https://revistas.unab.edu.co/index.php/medunab/article/view/4129>.
2. Abadal GV, Valdivia I. Diagnóstico ecográfico prenatal en el Centro Municipal de Genética Médica de Marianao, La Habana. Rev Cubana Med Gen Integr[Internet]. 2022[citado 18/3/2024];38(2):[aprox. 10p.]. Disponible en: [https://scielo.sld.cu/scielo.php?script=sci\\_arttext&pid=S0864-21252022000200006](https://scielo.sld.cu/scielo.php?script=sci_arttext&pid=S0864-21252022000200006).
3. Núñez AC, Gómez HP, Arguelles M, Frómeta CI. Defectos congénitos diagnosticados por ultrasonografía bidimensional. Rev Cubana Med Gen Integr[Internet]. 2021[citado 18/3/2024];37(1):[aprox. 12p.]. Disponible en: [https://scielo.sld.cu/scielo.php?script=sci\\_arttext](https://scielo.sld.cu/scielo.php?script=sci_arttext)

&pid=S0864-21252021000100004.

4. Ministerio de Salud Pública. Anuario Estadístico de Salud 2022 [Internet]. La Habana:MINSAP;2023[citado 15/3/2024]. Disponible en: <https://bvscuba.sld.cu/anuario-estadistico-de-cuba/>.

5. Jost E, Kosian P, Jimenez J, Albarqouni S, Gembruch U, Strizek B, et al. Evolving the Era of 5D Ultrasound? A Systematic Literature Review on the Applications for Artificial Intelligence Ultrasound Imaging in Obstetrics and Gynecology. *J Clin Med*. 2023;12(21):6833.

6. Marcheco B. La ultrasonografía y su valor para el diagnóstico prenatal de los defectos congénitos en Cuba. *Rev Cubana Genet Comunit*[Internet]. 2010[citado 18/3/2024];4(2):[aprox. 3p.]. Disponible en: <https://www.medigraphic.com/cgi-bin/new/resumen.cgi?IDARTICULO=52043>.

7. Roblejo H. Manual de normas y procedimientos. Servicios de genética médica en Cuba[Internet]. La Habana:ECIMED;2017[citado 11/1/2024]. Disponible en: <https://www.ecimed.sld.cu/2019/06/06/manual-de-normas-y-procedimientos-servicios-de-genetica-medica-en-cuba>.

8. Galán LM, Pisonero U, Rodríguez Y. Holoprosencefalia lobar en un recién nacido. *Rev Cubana Pediatr*[Internet]. 2023[citado 12/2/2024];95(21):[aprox. 15p.]. Disponible en: <https://revpediatria.sld.cu/index.php/ped/article/download/4491/2333>.

9. Murcia FJ, Delgado L, Jiménez V, Vázquez F, Rodríguez E, Mino M. Correlación entre la ecografía prenatal y el diagnóstico postnatal de las malformaciones congénitas. *Cir Pediatr*[Internet]. 2017[citado 11/9/2023];30(1):[aprox. 7p.]. Disponible en: [https://www.secipe.org/coldata/upload/revista/2017\\_30-3\\_126-130.pdf](https://www.secipe.org/coldata/upload/revista/2017_30-3_126-130.pdf).

10. Everwijn SM, Van Bohemen JF, Jansen FA, Steggerda SJ, Teunissen AK, Haak MC. Feasibility of neurosonography in CHD-fetuses and controls in a clinical tertiary setting. *Eur J Obstet Gynecol Reprod Biol X*. 2024;21(1):100289.

11. Asociación Médica Mundial. Declaración de Helsinki de la AMM. Principios éticos para las investigaciones médicas en seres humanos.

Adoptada por la 64a Asamblea General, Fortaleza, Brasil[Internet]. Brasil:AMM;2013[citado 6/1/2024]. Disponible en: <https://www.wma.net/es/policias-post/declaracion-de-helsinki-de-la-amm-principios-eticos-para-las-investigaciones-medicas-en-seres-humanos/>.

12. Gorostiaga A. Neurosonografía fetal avanzada: análisis del desarrollo del cerebro fetal mediante ecografía volumétrica tridimensional[Internet] Leioa:Universidad del País Vasco; 2018[citado 18/3/2024]. Disponible en: <https://dialnet.unirioja.es/servlet/tesis?codigo=223749>.

13. Catalán S. Neurosonografía. Indicaciones, técnica y rendimiento diagnóstico en el ámbito del Diagnóstico prenatal de las malformaciones congénitas[Internet]. Zaragoza:Universidad de Zaragoza;2019[citado 18/3/2024]. Disponible en: <https://zaguan.unizar.es/record/111571?ln=es>.

14. Hernández D, Blanco ME, González K, Hernández F, Vázquez A, Almaraz JR, et al. Factores asociados a hidrocefalia congénita. *Rev Méd Electrón*[Internet]. 2020[citado 12/3/2024];42(1):[aprox. 10p.]. Disponible en: <https://www.revmedicaelectronica.sld.cu/index.php/rme/article/view/3044/4674>.

15. Jones KL, Jones MC, Del Campo M. Smith's Recognizable Patterns of Human Malformation. 8a ed. Elsevier;2021.

16. Puerto B, Arenas J, Martínez P, Azumendi G. Sistemática de la neurosonografía fetal. *Prog Obstet Ginecol*[Internet]. 2020[citado 14/3/2024];63(3):[aprox. 20p.]. Disponible en: <https://sego.es/documentos/progresos/v63-2020/n3/07-GAP-sistemica-neurosonografia-fetal.pdf>.

17. Aydın E, Tanacan A, Büyükeren M, Uçkan H, Yurdakök M, Beksaç MS. Congenital central nervous system anomalies: Ten-year single center experience on a challenging issue in perinatal medicine. *J Turk Ger Gynecol Assoc*. 2019;20(3):170-7.

18. Centro de Estudios de Población y Desarrollo. Anuario Demográfico de Cuba 2022[Internet]. Oficina Nacional de Estadísticas e Información de la República de Cuba;2022[citado 9/1/2024]. Disponible en: <https://www.onei.gob.cu/anuario-demografico-de-cuba-enero-diciembre-2022>.

19. Bookstein S, Nachmias N, Katorza E.

Agreement between Fetal Brain Ultrasonography and Magnetic Resonance Imaging in the

Measurements of the Corpus Callosum and Transverse Cerebellar Diameter. *Diagnostics (Basel)*. 2024;14(4):366.