

Presentaciones de casos

Bocio endotorácico. Presentación de un caso

Intrathoracic Goiter. A Case Report

José Alberto Puerto Lorenzo¹ Lidia Torres Ajá¹

¹ Hospital General Universitario Dr. Gustavo Aldereguía Lima, Cienfuegos, Cienfuegos, Cuba, CP: 55100

Cómo citar este artículo:

Puerto-Lorenzo J, Torres-Ajá L. Bocio endotorácico. Presentación de un caso. **Revista Finlay** [revista en Internet]. 2013 [citado 2026 Abr 21]; 3(2):[aprox. 4 p.]. Disponible en: <https://www.revfinlay.sld.cu/index.php/finlay/article/view/142>

Resumen

Se denomina bocio al aumento de volumen de la glándula tiroides en la región antero-lateral del cuello. Se calcula que aproximadamente el 3 % de los pobladores del mundo lo tienen, aunque la incidencia del bocio nodular ha disminuido debido a la ingestión en algunos países de sal yodada y alimentos ricos en yodo. Se presenta el caso de una paciente de 59 años que acudió a consulta por presentar aumento de volumen del cuello, acompañado de decaimiento, palpitations y disfagia, la cual después de ser estudiada en consulta fue intervenida quirúrgicamente, en la que se corroboró el diagnóstico de un bocio endotorácico. Por ser esta patología poco frecuente, se considera de interés científico para los profesionales dedicados al estudio y tratamiento de las afecciones tiroideas.

Palabras clave: bocio subesternal, bocio nodular, informes de casos, femenino, mediana edad

Abstract

Goiter is an enlargement of the thyroid gland in the anterolateral part of the neck. It is estimated that approximately 3 % of the population worldwide suffer from this condition, although the incidence of nodular goiter has decreased in some countries due to the intake of iodized salt and iodine-rich food. A case of a 59 year-old female patient who attended consultation with an enlargement of the neck, accompanied by weakness, palpitations and dysphagia is presented. After being examined, she underwent surgery which confirmed the diagnosis of intrathoracic goiter. Since this is a rare pathology, it is of scientific interest for professionals dealing with the study and treatment of thyroid conditions.

Key words: goiter substernal, goiter nodular, case reports, female, middle aged

Recibido: 2012-11-07 14:55:42

Aprobado: 2013-06-06 10:31:00

Correspondencia: José Alberto Puerto Lorenzo. Hospital General Universitario Dr. Gustavo Aldereguía Lima. Cienfuegos. lidia.torres@gal.sld.cu

INTRODUCCIÓN

La glándula tiroidea está situada alrededor de la porción anterior y lateral de la tráquea, la mayor parte del parénquima se localiza en las paredes laterales y forma los lóbulos, y el tejido tiroideo que une ambos lóbulos constituye el istmo. Esta glándula regula el metabolismo del yodo y su peso en el adulto es entre 15 y 30 g. La vascularización depende de las arterias tiroideas, ramas de la carótida externa y de la subclavia, y es inervada por fibras simpáticas y parasimpáticas.¹⁻³

Se denomina bocio al aumento de volumen de la glándula tiroidea en la región antero-lateral del cuello. Se calcula que aproximadamente el 3 % de los pobladores del mundo lo tienen, aunque la incidencia del bocio nodular ha disminuido debido a la ingestión en algunos países de sal yodada y alimentos ricos en yodo.^{3,4}

Un bocio se considera endotorácico o intratorácico cuando más de un 50 % de la glándula está en el mediastino o en el tórax, o sea, por debajo del nivel del estrecho torácico superior. Constituye una entidad poco frecuente, que alcanza alrededor del 10 % de las masas mediastínicas, y aparece con más frecuencia en el mediastino anterior. En un estudio realizado por Thompson y Al, los autores informaron la presencia de bocios endotorácicos en el 5,6 % (50 pacientes) de 872 tiroidectomías efectuadas entre 2004 y 2005.^{5,6}

Clasificación

Los bocios se clasifican en:^{7,8}

- Cervicotóraxicos: penetran en el tórax, son los más frecuentes, alrededor del 85 % de los casos.
- Bocios únicamente mediastínicos: retroesternales, sin bocio cervical.
- Bocios aberrantes: son de muy rara aparición y ocupan cualquier parte del mediastino

Pueden ser además: primarios (bocio ectópico, aberrante o verdadero) y secundarios (bocio falso o cervicomediastinal). Los primarios se originan de restos tiroideos mediastínicos, reciben irrigación de vasos intratorácicos, no tienen conexión con la glándula cervical que tiene tamaño y posición normal y representan menos del 1 % de los tumores del mediastino. Los secundarios se manifiestan como una

extensión hacia abajo del tejido tiroideo localizado normalmente en el cuello y reciben su riego sanguíneo a partir de la arteria tiroidea.⁷⁻⁹

Diagnóstico

Este se basa en la anamnesis, el examen físico y los exámenes complementarios, fundamentalmente: el ultrasonido tiroideo, la radiografía de tórax, la tomografía axial computarizada y la biopsia por aspiración con aguja fina y por parafina.^{10,11}

Tratamiento

Siempre el tratamiento es quirúrgico, generalmente se realiza la hemitiroidectomía con istmectomía y resección de la prolongación mediastínica a través de un abordaje cervical^{12,13} se deja el abordaje combinado cervical y torácico para casos especiales.¹⁴

Como complicaciones de la cirugía se citan fundamentalmente: el hipoparatiroidismo, la paresia de las cuerdas vocales, los hematomas y sepsis de la herida quirúrgica.¹⁵

PRESENTACIÓN DEL CASO

Se presenta el caso de una paciente de sexo femenino, de 59 años de edad que refirió haber presentado desde hacía 2 años aumento de volumen del cuello, acompañado de decaimiento, palpitations y disfagia. Al examen físico se constató la presencia de una tumoración que ocupaba la región antero-inferior y lateral derecha del cuello, movable, que se prolongaba hacia abajo a la parte superior del tórax. (Figura 1).

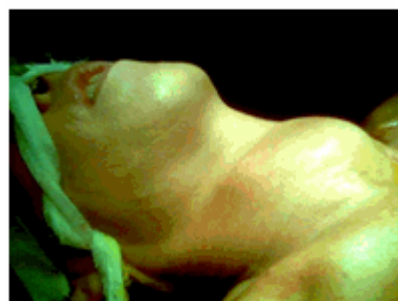

Figura 1. Paciente con tumor de cuello

Esta paciente no presentaba adenopatías.

Las pruebas funcionales tiroideas dieron como resultado:

- T3= 1,8 nmol/l.
- T4= 76 nmol/l.
- T5H= 1,89 mol/l.

Con vistas a confirmar el diagnóstico se le realizaron las siguientes técnicas:

Ultrasonografía del tiroides: en el lóbulo derecho se constataba gran imagen heterogénea que ocupaba todo el lóbulo y se prolongaba hacia el contorno derecho del mediastino con vascularización periférica. El lóbulo izquierdo era de tamaño normal.

Radiografía de tórax (vista antero-posterior): en

la que se observaba radiopacidad cervicotorácica y ensanchamiento del mediastino

Tomografía axial computarizada: que informó gran lesión tumoral que medía 5,61 x 8,13 x 6,67 cms. y se extendía desde el lóbulo derecho del tiroides hasta la bifurcación traqueal con calcificaciones en su interior y alteraciones de la densidad que oscilaban entre 45 y 82 UH y producían compresión traqueal y del esófago.

La biopsia por aspiración con aguja fina (BAAF) dio como resultado: citología negativa de células neoplásicas.

Se procedió a la intervención quirúrgica de la paciente con exéresis de la tumoración, que fue informada por el departamento de anatomía patológica como un bocio multinodular. (Figuras 2, 3, 4,5).

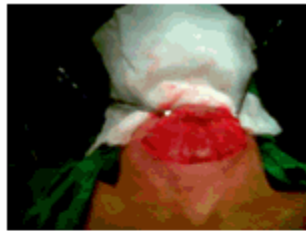

Figura 2. Tumor del cuello expuesto

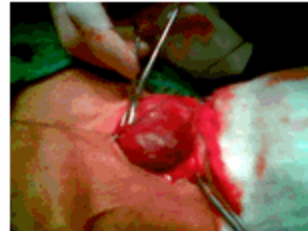


Figura 3. Momento de la hemitiroidectomía

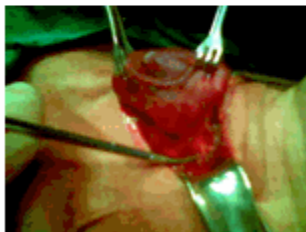

Figura 4. Resección de la prolongación mediastínica

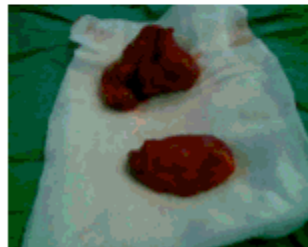

Figura 5. Ambas tumoraciones resecaadas

DISCUSIÓN

El bocio cervicomediatístico aunque es la variante de bocio endotorácico más común (como es el caso que se muestra) presenta una baja incidencia a nivel mundial. La provincia de Cienfuegos igualmente presenta muy bajas tasas de incidencia de bocio endotorácico. Existe predominio del sexo femenino sobre el masculino

en relación que oscila de 3/1 a 5/1.13 Generalmente aparecen después de los 20 años, con preferencia entre la cuarta y quinta décadas de la vida.

También son más frecuentes los secundarios que son los que mantienen conexión con la glándula cervical de la cual son prolongación, condición que reúne este caso, por lo que se puede

clasificar como un bocio endotorácico a forma clínica cérvico torácica y secundario.

La variedad histológica más comúnmente encontrada, como en el caso que presentamos es el bocio multinodular. Fue tratado mediante hemitiroidectomía con istmectomía y resección de la prolongación mediastínica, que es el tratamiento establecido a nivel nacional e internacional.¹² Algunos autores reportan complicaciones de la cirugía como hipoparatiroidismo, paresia de las cuerdas vocales, hematomas etc.¹⁵ en este caso no se presentó ninguna complicación. Por ser una patología muy poco frecuente se considera de valor científico su publicación.

REFERENCIAS BIBLIOGRÁFICAS

- Fuentes E, González R. Enfermedades quirúrgicas de la cara y del cuello. En: García Gutiérrez A, Pardo Gómez G. Cirugía. Tomo II. La Habana: ECIMED; 2008: p. 751-825
- Houck NV, Kaplan AJ, Reed CE, Cole DJ. Intrathoracic aberrant thyroid: identification critical for appropriate operative approach. *Am Surg*. 1998;64(4):360-2
- Guyton AC, Hall JE. Hormonas metabólicas tiroideas. En: Tratado de Fisiología Médica. Tomo IV. España: Mc Graw-Hill Interamericana; 1996: p. 1033-5
- León RA. Patología de la glándula tiroideas. Manual de patología quirúrgica de cabeza y cuello [Internet]. Santiago de Chile: Universidad Católica de Chile; 2010 [citado 23 Abr 2012]. Disponible en: <http://escuela.med.puc.cl/publ/ManualCabezaCuello/PatologiaQuirurgicaTiroide.html>
- Lorenz RR, Netterville JL. Cabeza y Cuello. En: Townsend CM, Beauchamp RD, Evers BM, Mattox KL. Tratado de Cirugía. 18va. ed. Madrid: Editorial Elsevier; 2009: p. 813-51
- Mederos ON, Barrera JC, Villafranca O, Gómez L, Medros OL. Morbilidad de las afecciones quirúrgicas del mediastino. *Rev Cubana Cir [revista en Internet]*. 2011 [citado 15 Mar 2012];50(4):[aprox. 12p]. Disponible en: http://www.imbiomed.com.mx/1/1/articulos.php?method=showDetail&id_articulo=88937&id_seccion=627&id_ejemplar=8746&id_revista=57
- González G, Díaz J, Collera SA, González GA, Argüelles O, Figueredo I. Bocio endotorácico. *Rev Cubana Cir [revista en Internet]*. 2010 [citado 12 Jun 2012];49(3):[aprox. 10p]. Disponible en: http://scielo.sld.cu/scielo.php?script=sci_arttext&pid=S0034-74932010000300008&lng=es
- Fuentes E, Corona SB, Martín MA. Bocio retrotraqueal: presentación de un caso. *Rev Cubana Cir [revista en Internet]*. 2007 [citado 26 Jun 2012];46(2):[aprox. 15p]. Disponible en: http://bvs.sld.cu/revistas/cir/vol46_2_07/cir05207.htm
- Rodríguez R, Rodríguez I, Arias M, Brea R, Infante MC. Diagnóstico y tratamiento de nódulos de la glándula tiroideas. *Medisan [revista en Internet]*. 2006 [citado 23 May 2010];10(1):[aprox. 12p]. Disponible en: http://www.bvs.sld.cu/revistas/san/vol10_1_06/sa08106.pdf
- Pino MA, Trujillo OL, Delgado A, Ferreira V. Diagnóstico ecográfico: valor en los nódulos tiroideos. *Rev med electrón [revista en Internet]*. 2007 [citado 27 Abr 2009];29(2):[aprox. 20p]. Disponible en: <http://www.revmatanzas.sld.cu/revista medica/ano 2007/vol2 2007/tema03>
- Camargo RY, Tomimori EK, Knobel M, Medeiros-Neto G. Preoperative assessment of thyroid nodules: role of ultrasonography and fine needle aspiration biopsy followed by cytology. *Clinics (Sao Paulo)*. 2007;62(4):411-8
- González R, Mancebo S. Resultado del tratamiento quirúrgico del bocio endotorácico. *Rev Cubana Cir [revista en Internet]*. 2007 [citado 23 Feb 2011];46(1):[aprox. 15p]. Disponible en: http://www.imbiomed.com.mx/1/1/articulos.php?method=showDetail&id_articulo=41432&id_seccion=627&id_ejemplar=4241&id_revista=57
- Pérez JA, Urrutia VS, Silva P, Murúa A. Uso selectivo de drenajes en tiroidectomías. *Rev Chil Cir [revista en Internet]*. 2009 [citado 12 Jun 2013];61(6):[aprox. 5p]. Disponible en: http://www.scielo.cl/scielo.php?script=sci_arttext&pid=S0718-40262009000600004&lng=es
- Vásquez JC, Montesinos E, Castillo L, Rojas LE, Peralta JE, Saavedra JL. Abordaje combinado cervical y torácico para casos selectos de bocio retroesternal. *Rev med hered*. 2007;18(3):1-15

15. Wen TS, Electron K, Quan-Yang D, Orlo HC. Predictors of Airway Complications after Thyroidectomy for Substernal Goiter. Arch Surg. 2004;139(6):656-00