

Presentaciones de casos

Candidosis en un paciente diabético. A propósito de un caso

Candidiasis in a Diabetic Patient. A Case Report

Graciela de la Caridad Cabrera Acea¹ Ana María Jerez Labrada² Cynthia Graciela Gómez Cabrera³

¹ Policlínico Laboral Área VII, Cienfuegos, Cienfuegos, Cuba, CP: 55100

² Policlínico Área II, Cienfuegos, Cienfuegos, Cuba, CP: 55100

³ Universidad de Ciencias Médicas, Cienfuegos, Cienfuegos, Cuba, CP: 55100

Cómo citar este artículo:

Cabrera-Acea G, Jerez-Labrada A, Gómez-Cabrera C. Candidosis en un paciente diabético. A propósito de un caso. **Revista Finlay** [revista en Internet]. 2013 [citado 2026 Abr 22]; 3(4):[aprox. 4 p.]. Disponible en: <https://www.revfinlay.sld.cu/index.php/finlay/article/view/152>

Resumen

La candidiasis o candidosis posee un grupo de manifestaciones clínicas causadas por levaduras oportunistas del género, *Cándida*, en especial *Cándida albicans*, que suele tomar la piel y las mucosas con una evolución aguda, subaguda o crónica. Se presenta el caso de un paciente con antecedentes de diabetes con 15 años de evolución, que acudió a consulta de dermatología de su área de salud, por presentar lesiones cutáneas desde hacía 6 meses, el paciente decidió asistir a consulta debido a que estas lesiones con el tiempo se habían agudizado. Se decide realizar la presentación de este caso debido a que la candidosis es una entidad que cobra gran importancia por la alta frecuencia de aparición en pacientes que padecen de diabetes.

Palabras clave: candidiasis, diabetes mellitus, informes de casos

Abstract

Candidiasis comprises a group of clinical manifestations caused by opportunistic yeasts of the genus *Candida*, especially *Candida albicans*, which usually occurs in the skin and mucous membranes with an acute, subacute or chronic course. A case of a patient with a 15 year-history of diabetes, who attended the dermatology consultation in her health area because of skin lesions that had developed for 6 months, is presented. The patient decided to seek medical assistance since the lesions had worsened over time. It was decided to present this case because candidiasis is an entity that is becoming increasingly important due to its common occurrence in patients with diabetes.

Key words: candidiasis, diabetes mellitus, case reports

Recibido: 2012-11-25 12:03:51

Aprobado: 2013-10-24 09:42:02

Correspondencia: Graciela de la Caridad Cabrera Acea. Policlínico Laboral Área VII. Cienfuegos. gracielaca@jagua.cfg.sld.cu

INTRODUCCIÓN

La diabetes mellitus (DM) está considerada como un conjunto de trastornos metabólicos, que afectan a diferentes órganos y tejidos, dura toda la vida y se caracteriza por un aumento de los niveles de glucosa en sangre o hiperglucemia. La causan varios trastornos; el principal factor lo constituye la baja producción de la hormona insulina, secretada por las células β de los Islotes de Langerhans del páncreas endocrino, o por el inadecuado uso que hace el cuerpo, acción que repercute en el metabolismo de los carbohidratos, lípidos y de las proteínas.¹⁻³

La piel experimenta los efectos de las alteraciones metabólicas y degenerativas crónicas que ocurren en personas con diabetes, por tratarse de un tejido metabólicamente activo, donde la insulina y otros nutrientes circulantes son determinantes, tanto en esa actividad como en los procesos de biosíntesis en los cuales también participa la epidermis.^{1,4,5}

Las micosis superficiales son enfermedades producidas por hongos que afectan tejidos queratinizados como son: la capa córnea de la piel, cabellos, uñas y mucosas. Las más importantes por su reiteración son las dermatofitosis, pitiriasis versicolor y candidosis, y otras menos frecuentes como las piedras y la tiña negra.^{6,7}

La candidiasis o candidosis posee un grupo de manifestaciones clínicas causadas por levaduras oportunistas del género, *Cándida*, en especial *Cándida albicans*, que suele tomar la piel y las mucosas con una evolución aguda, subaguda o crónica. Es cosmopolita, constituye el 25 % de las micosis superficiales, en un 35 % afecta las uñas, 30 % toma la piel y un 20 % las mucosas, esto ha tenido un alza en los últimos 20 años, independientemente del fototipo de piel, edad o sexo.^{1,6-8}

Además se ve favorecida por factores propios del hospedador como la higiene, endocrinopatías como la diabetes, malnutrición y defectos en el comportamiento normal de los linfocitos T, cruciales en la aparición de la enfermedad como ocurre en los pacientes con el virus de

inmunodeficiencia humana y el sida.

Se decide realizar la presentación de este caso debido a que la candidosis es una entidad que cobra gran importancia por la alta frecuencia de aparición en pacientes que padecen de diabetes.

PRESENTACIÓN DEL CASO

Se presenta el caso de un paciente de sexo masculino, color de piel blanca, de 55 años de edad, y de profesión cocinero, con antecedentes de diabetes con 15 años de evolución, que no es insulino dependiente, que acudió a consulta de dermatología de su área de salud, (Área VII) por presentar lesiones cutáneas. Hacía 6 meses había comenzado a presentar enrojecimiento, prurito y ardor en zonas húmedas, sintomatología que empeoraba en horas del baño, además el paciente refirió que tenía las uñas enfermas con aumento de volumen y en ocasiones presentaba dolor. Señaló además que en la zona del glande sentía escozor, y se notaba enrojecimiento en toda esa área.

Al examen físico se constató:

- Lesiones eritematosas de gran intensidad en zonas inguinales de bordes mal definidos. Excoriaciones de rascado. Macerado blanquecino con lesiones satélites. (Figura 1).
- Erosión en zona media del glande. (Figura 2).
- Eritema en región axilar acompañada de macerado blanquecino. (Figura 3).
- Tumefacción y eritema en reborde ungueal proximal de todos los dedos, estrías transversales y engrosamiento de la lámina ungueal. (Figura 4).

Al seguir correctamente los pasos del método clínico, y ante la evidencia clínica de las manifestaciones del paciente, no fue necesario realizar exámenes complementarios (como el directo, cultivo en medio de Sabouraud, observación con lámpara de Wood, estudio histopatológico y pruebas inmunológicas, no se realizó serología por ser tener las lesiones localización superficial).

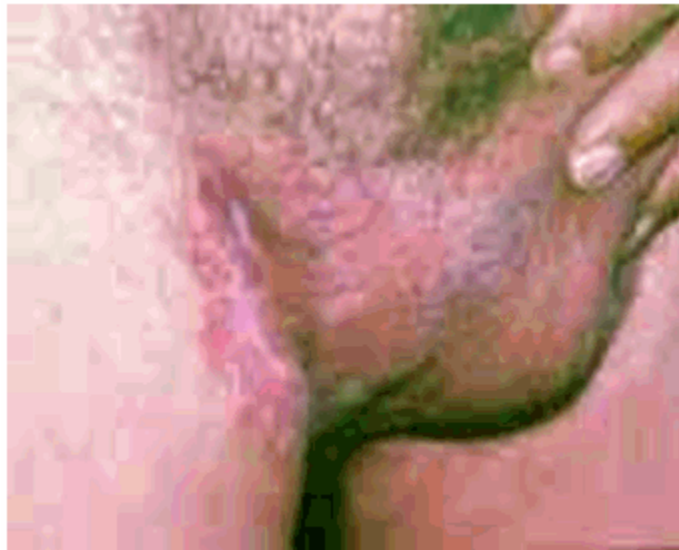

Figura 1. Eritema marcado en zonas inguinales. Excoriaciones de rascado

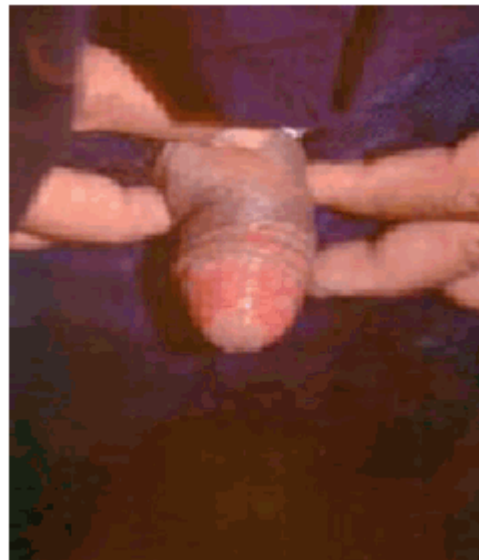

Figura 2. Erosión en zona media del glande

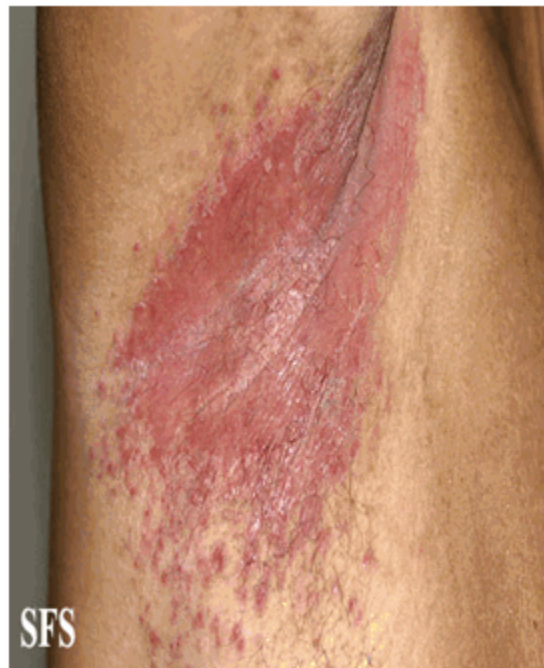

Figura 3. Lesiones eritematosas de bordes mal definidos en región axilar acompañadas de macerado blanquecino. Presencia de lesiones satélites

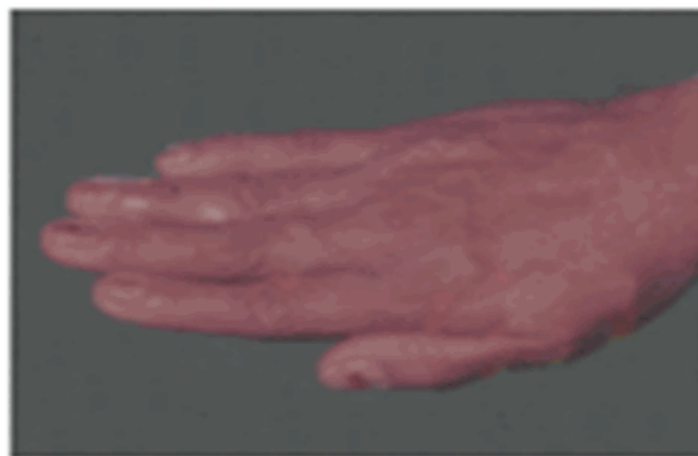


Figura 4. Eritema y tumefacción en reborde ungueal proximal de todos los dedos

El estudio hepático realizado al paciente mostró que todos los parámetros se encontraban dentro

de los límites normales, y ante la diversidad de la localización de las lesiones de candidosis se decidió comenzar el tratamiento con fluoconazol en cápsulas de 150 mg una vez por semana,

además se le orientó agregar a su dieta diaria jugos de cítricos o comidas ricas en grasas (recomendaciones dadas para evitar los efectos colaterales del medicamento) durante 6 semanas. Se le orientó que de forma local se aplicara embrocaciones de violeta de genciana al 2 % 2 veces al día, en la localización ungueal se indicó aplicar terbinafina al 1 % en horas de la noche.

Se citó al paciente a consulta al término del tratamiento oral y se apreció una evolución satisfactoria, por lo que se prescribió continuar por 15 días más la terapéutica con antimicóticos locales y reevaluación en 3 meses, transcurrido ese tiempo se observó la curación definitiva de las lesiones y se le dio de alta al paciente.

DISCUSIÓN

Las manifestaciones cutáneas en la diabetes son numerosas y variadas. Algunas son marcadores de la enfermedad; o sea, solo se asocian a este padecimiento y tienen un papel determinante en ella. Sin embargo, otras se desarrollan con el paso de los años, ya que la diabetes favorece su aparición. Es importante hacer énfasis en las más comunes y en cómo reconocerlas en caso de padecerlas, se incluyen: infecciones por *Candida*, infecciones por dermatofitos y ficomicetos, infecciones bacterianas, dermatopatía diabética (pápulas pretibiales pigmentadas), necrobiosis lipoidica, acantosis nigricans, mal perforante plantar y otras asociaciones menos frecuentes como: vitiligo, liquen plano, alopecia areata, granuloma anular, escleroedema diabeticorum, ampolla diabética, xantomas, empedrado digital, porfiria cutánea tarda, lipohipertrofia, lipoatrofia y otras.^{6, 9,10}

Autores como Simón D.⁶ al tener en cuenta su carácter cosmopolita la consideran la micosis superficial más frecuente y señalan que es un habitante normal del tracto gastrointestinal del hombre. Bolet Astoviza M y col.¹¹ en su estudio: Vínculo universidad-sociedad a través de la percepción de médicos y pacientes diabéticos sobre su enfermedad, hacen énfasis en la elevada presencia de algunas estas manifestaciones, en cualquier paciente diabético por lo que no debe ser únicamente conocidas y reconocidas por el dermatólogo sino además por los propios pacientes aquejados, pues de esa forma contribuirán a su autocuidado para prevenirlas y/o erradicarlas.

En la actualidad existe un gran porcentaje de pacientes diabéticos que desconocen que sufren de esta enfermedad. Con cierta frecuencia, la primera manifestación es en la piel y esta precede o acompaña al diagnóstico ya que motiva al paciente a acudir a la consulta, de ahí la importancia del método clínico para contribuir a la educación, promoción y prevención de esta entidad y sus complicaciones, lo que puede favorecer la calidad de vida del paciente diabético.

REFERENCIAS BIBLIOGRÁFICAS

1. Fauci AS, Braunwald E, Kasper D, Hauser SL, Longo DL, Jamenson L, et al. Diabetes mellitus. En: Kasper DL. Harrison. Principios de Medicina Interna. Tomo II. 17 ed. New York: Mc Graw-Hill; 2012: p. 2457
2. Rodríguez EC. Manifestaciones cutáneas de la diabetes mellitus. Univ med [revista en Internet]. 2003 [citado 22 Jul 2011];44(4):[aprox. 12p]. Disponible en: <http://bases.bireme.br/cgi-bin/wxislind.exe/iah/online/?IisScript=iah/iah.xis&src=google&base=LILACS&lang=p&nextAction=Ink&exprSearch=363674&indexSearch=ID>
3. Powers AC. Diabetes mellitus. En: Kasper DL, Fauci AS, Longo DL, Braunwald E, Hauser S, Jameson JL. Harrison. Principios de Medicina Interna. Tomo I. 16 ed. New York: Mc Graw-Hill; 2006: p. 2367-97
4. Fajre X, Pérez L, Pardo J, Dreyse J, Herane MI. Manifestaciones cutáneas de diabetes mellitus. Rev Méd Chile. 2009;137(7):894-9
5. Santamaría V, Barrios E. Manifestaciones cutáneas de la diabetes mellitus. Rev Cent Dermatol Pascua. 2001;105(1):45-56
6. Manssur J, Díaz JG, Cortés M, Simón DR. Dermatología. La Habana: ECIMED; 2002
7. Fitzpatrick Thomas B. Candidiasis. En: Richard Allen Johnson. Atlas de Dermatología: Diagnóstico y Tratamiento. 3ra. ed. México: Mebraw- Hill Interamericana; 2007: p. 789-92
8. Almarales Y, De la Fe Batista LE, Rodríguez OD, Rodríguez F, Reyes KL. Afecciones cutáneas en personas diabéticas de tipo 2 del Centro Urbano "José Martí". MEDISAN [revista en Internet]. 2011 [citado 26 Feb 2013];15(7):[aprox. 12p].

- Disponble en: http://scielo.sld.cu/scielo.php?pid=S1029-30192011000700001&script=sci_arttext
9. Acuña PM, Chichay L, Araujo O, Marichal S, Aliaga D. Necrobiosis lipóidica en la edad pediátrica. Presentación de un caso. Rev haban cienc méd. 2011;10(3):229-301
10. Van Hattem S, Bootma AH, Thio HB. Skin manifestations of diabetes. Cleve Clin J Med. 2008;75(11):772-87
11. Bolet M, Lara F. Vínculo universidad sociedad a través de la percepción de médicos y pacientes diabéticos sobre su enfermedad. Educ Med Super [revista en Internet]. 2010 [citado 22 Jul 2011];24(3):[aprox. 18p]. Disponible en: http://scielo.sld.cu/scielo.php?script=sci_arttext&pid=S0864-21412010000300002