

Presentaciones de casos

## Cavernomas del neuroeje. Presentación de 4 casos

### Neuraxis Cavernous Malformations: a Four Cases Report

Yandy Prieto Leyras<sup>1</sup> José Ramón Tejera del Valle<sup>1</sup> Mary Juliette Bonilla López<sup>1</sup> Néstor Pulido Ríos<sup>1</sup>

<sup>1</sup> Hospital General Universitario Dr. Gustavo Aldereguía Lima, Cienfuegos, Cienfuegos, Cuba, CP: 55100

#### Cómo citar este artículo:

Prieto-Leyras Y, Tejera-del-Valle J, Bonilla-López M, Pulido-Ríos N. Cavernomas del neuroeje. Presentación de 4 casos. **Revista Finlay** [revista en Internet]. 2013 [citado 2026 May 12]; 3(1):[aprox. 10 p.]. Disponible en: <https://www.revfinlay.sld.cu/index.php/finlay/article/view/175>

#### Resumen

Los cavernomas son tumores vasculares benignos con morfología similar a una frambuesa, comúnmente descritas dentro de las llamadas malformaciones crípticas vasculares, patologías neurológicas poco frecuentes. Constituyen un capítulo polémico dentro de las neurociencias, debido a la variabilidad clínico-topográfica de su presentación y su manejo continúa siendo controversial. Se presentan cuatro pacientes con cavernomas del neuroeje y su caracterización desde el punto de vista clínico e imagenológico, hasta su desenlace final. La detección precoz, la comprensión, y el mejor manejo de los cavernomas del neuroeje son fruto del avance tecnológico contemporáneo. La revisión histórica del tema muestra la diferencia entre los pocos casos que se lograban diagnosticar clínicamente y/o por radiología convencional, y el mayor número de lesiones que se detectaban en autopsias o durante la cirugía.

**Palabras clave:** hemangioma cavernoso del sistema nervioso central, malformaciones vasculares del sistema nervioso central, diagnóstico precoz, manejo de la enfermedad,

#### Abstract

Cavernous malformations are benign vascular tumors, with a raspberry-like morphology, commonly described as part of the group of the so called cryptic vascular malformations, which are rare neurological presentations. They are considered to be a controversial chapter in neuroscience due to the clinical-topographic variability of their presentation. Their management remains controversial. We present the cases of four patients with neuraxis cavernomas who are characterization from clinical and imaging standpoint, up to their final outcome. Early detection, understanding, and better management of the neuraxis cavernous malformations are the result of contemporary technological advances. The historical review on the subject shows the difference between the few cases that could be clinically diagnosed through conventional radiology and the largest number of lesions detected at autopsy or during surgery.

**Key words:** hemangioma cavernous central nervous system, central nervous system vascular malformations, early diagnosis, disease management, clinical diagnosis, radiography

**Recibido:** 2013-01-16 12:21:00

**Aprobado:** 2013-01-22 12:29:47

**Correspondencia:** Yandy Prieto Leyras. Hospital General Universitario Dr. Gustavo Aldereguía Lima. Cienfuegos. [yandy.prieto@gal.sld.cu](mailto:yandy.prieto@gal.sld.cu)

## INTRODUCCIÓN

Los cavernomas son hamartomas vasculares benignos. Anatómicamente las lesiones son por lo general intraparenquimatosas, bien circunscritas, lobuladas, de morfología similar a una frambuesa.<sup>1</sup> Suelen definirse también como lesiones hamartomatosas formadas por espacios vasculares sinusoidales sin parénquima cerebral entre ellos.<sup>2</sup> Clásicamente encuadradas dentro de las llamadas malformaciones crípticas vasculares (junto con las telangiectasias y las malformaciones arteriovenosas de bajo flujo o trombosadas) por su falta de visualización en la angiografía convencional constituyen luego de las malformaciones arteriovenosas trombosadas el subgrupo más frecuente dentro de estas malformaciones ocultas.<sup>3</sup>

Además constituyen un capítulo polémico dentro de las neurociencias debido a la variabilidad clínico-topográfica de su presentación. Su manejo continúa siendo controversial, y se considera que la comprensión de su evolución natural no está aún totalmente aclarada, y los medios diagnósticos convencionales para lesiones vasculares no son uniformemente sensibles. Esto explica lo controvertido de la toma de decisiones entre los autores de diferentes latitudes.<sup>1,4-6</sup>

Se pretende con el presente reporte alertar a la comunidad médica sobre el desconocimiento que aún existe acerca de este tema.

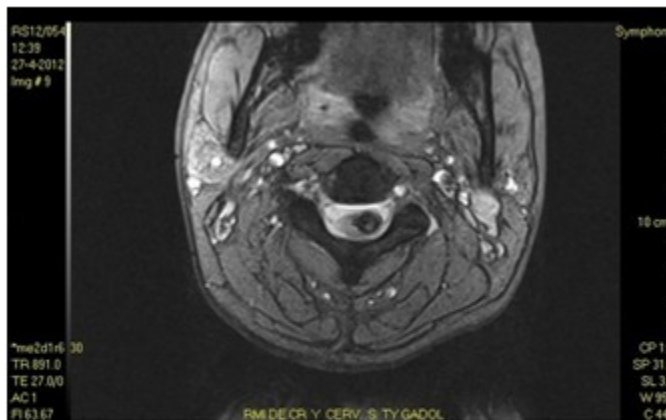
Se realiza este reporte con el propósito de ilustrar la variabilidad de presentación y manejo de esta entidad.

## PRESENTACIÓN DE LOS CASOS

### Caso 1

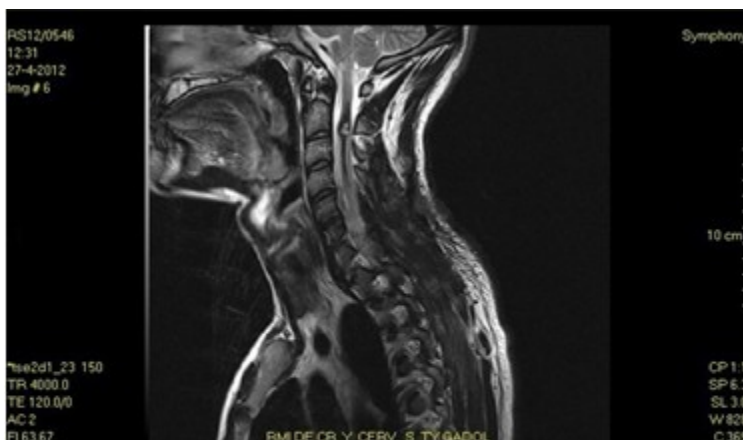
Paciente de sexo masculino, de color de piel blanca, de 20 años de edad, sin antecedentes patológicos de interés. Este paciente comenzó en el mes de enero de 2012 con un cuadro de

cervicalgia aguda de irradiación occipital, persistente, y resistente al empleo de analgésicos convencionales. A los 5 días acudió al departamento de urgencias del Hospital General Universitario Dr. Gustavo Aldereguía Lima de Cienfuegos, donde se le realizó punción lumbar y radiografías de columna cervical, que mostraron resultados normales, el paciente retornó a su hogar, donde empeoró el cuadro doloroso. Ingresó en el curso de las horas siguientes con hemiparesia izquierda, vómitos y globo vesical. Horas después se estableció cuadro de hipo de difícil control. Con terapia esteroidea mejoró la fuerza muscular de las extremidades, pero persistió el trastorno esfinteriano vesical. Se le realizaron los siguientes estudios imagenológicos: tomografía axial computarizada de cráneo (TAC) que resultó ser normal, resonancia magnética nuclear (RMN) de cráneo y columna cervical que mostró sangrado a nivel intra-raquídeo cervical alto. Se interpretó como posible lesión tumoral intramedular. Bajo diagnóstico presuntivo de T cervical a nivel de C2, días después se le practicó laminectomía descompresiva desde C2-C7. Como hallazgos quirúrgicos se encontraron: líquido cefalorraquídeo (LCR) hipertenso, aumento medular cervical difuso, sin precisar tumor evidente. El 2 de febrero se le realizó la angiografía por tomografía computarizada o angiotomografía que no fue concluyente. Dos meses después se le realizó una angiografía medular en la que no se visualizó lesión vascular. El 27 de abril de 2012 se le hizo una RMN con gadolinio con la que se precisó: lesión hiperintensa en T2 situada en región medular cervical a nivel C2-C3, proyectada en su contorno izquierdo, con área de ausencia de señal en cavidad endimaria con aspecto de hemosiderina, en T1 se observó un área puntiforme hiperintensa rodeada de zona de menor intensidad. Con la administración de contraste no se modificó la intensidad de las señales. (Figuras 1 y 2).



**Fig. 1**

**Figura 1.** RMN vista axial: se muestra lesión hiperintensa en T2 situada en región medular cervical



**Fig. 2**

**Figura 2.** RMN vista sagital: se muestra un área puntiforme hiperintensa rodeada de zona de menor intensidad

Al paciente se le diagnosticó un hemangioma cavernoso intramedular a nivel de C2.

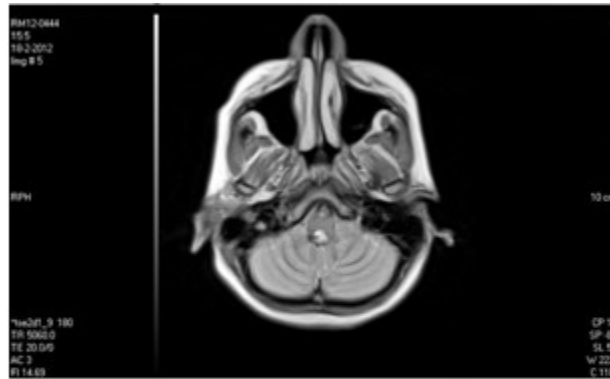
Caso 2

Paciente de sexo femenino, de color de piel blanca, de 19 años de edad, que hacía aproximadamente 2 años había presentado episodios de hipo de causa inexplicable. Fue atendida y tratada en su área de salud sin

resultados favorables, tal síntoma persistió durante muchos meses, hasta que finalmente fue disminuyendo la frecuencia hasta que desapareció de manera espontánea. Un año antes, había comenzado a percibir sensación de torpeza en el hemicuerpo y extremidades derechas, y le notaron paresia facial central contralateral. Esto coincidió con la reaparición del hipo de difícil control, para lo cual le indicaron carbamazepina (tegretol o temporal), lo que le permitió mejorar nuevamente el hipo. Se le

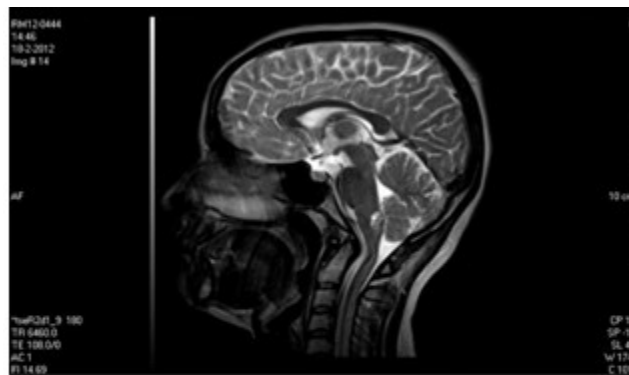
practicó la RMN (18 febrero 2012) donde se precisó: en tallo encefálico a nivel bulbar posterior, lesión de intensidad variable centrolateral derecha, hiperintensa en T2 e hipointensa en T1, con halo hipointenso perilesional. Esta midió 13 mm de diámetro y mostró morfología de frambuesa con aspecto de

lesión vascular exofítica, proyectada hacia el cuarto ventrículo, que se precisaba homogénea, compatible con angioma cavernoso. En técnica de angiografía por RMN no se encontró aparente relación de la lesión con el árbol vascular. (Figuras 3 y 4).



**Fig. 3**

**Figura 3.** RMN vista axial: se muestra una lesión de intensidad variable, centrolateral derecha en tallo encefálico a nivel bulbar posterior



**Fig. 4**

**Figura 4.** RMN vista sagital: se muestra una lesión vascular exofítica con aspecto de frambuesa proyectada hacia el cuarto ventrículo

Se precisó como diagnóstico: la presencia de un

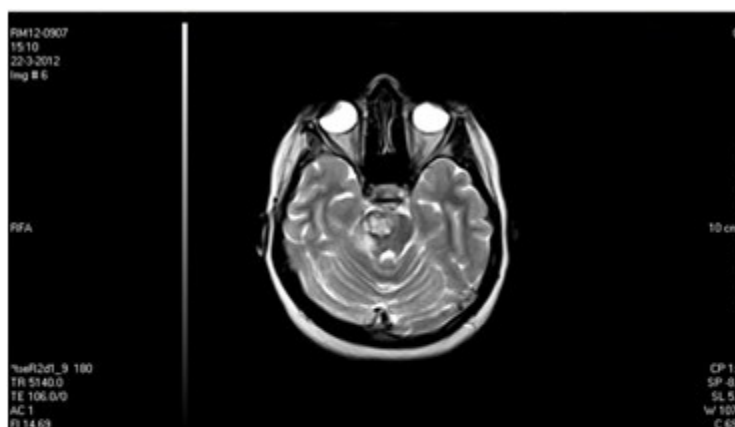
hemangioma cavernoso exofítico de bulbo raquídeo.

### Caso 3

Paciente de sexo femenino, de color de piel blanca y de 27 años de edad, sin antecedentes patológicos de interés, que el 21 de enero del 2012 comenzó a padecer cefalea frontal con irradiación a región occipital, persistente, y resistente al empleo de analgésicos convencionales. Cuatro días después apareció adicionalmente diplopía y paresia facial derecha; de manera progresiva se establecieron además trastornos del equilibrio y acroparestesias en hemicuerpo y extremidades izquierdas, y en hemicara contralateral. Finalmente se adicionó al cuadro clínico la aparición de vértigos

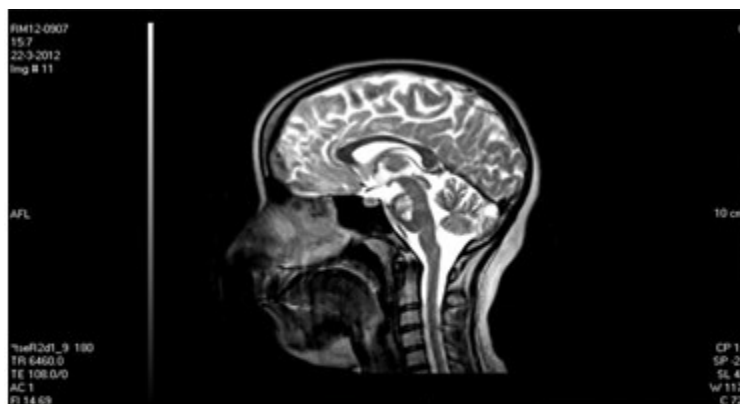
acompañados de náuseas y vómitos incontrolables. Se practicaron los siguientes estudios imagenológicos: TAC de cráneo simple, RMN de cráneo simple, RMN contrastada (con gadolinio).

En el último estudio se evidenció una lesión en el tallo encefálico a nivel pontino anterior, de intensidad variable, centrolateral derecha, hiperintensa en T2 e hipointensa en T1, con halo hipointenso perilesional, que medía 15 mm de diámetro, de aspecto vascular, que recordó la morfología típica de un cavernoma. (Figuras 5 y 6).



**Fig. 5**

**Figura 5.** RMN vista axial: se muestra una lesión en el tallo encefálico a nivel protuberancial, de intensidad variable, centro lateral derecha, hiperintensa en T2, con halo hipointenso perilesional



**Fig. 6**

**Figura 6.** RMN vista sagital: se muestra una zona de hiperintensidad en el tallo encefálico a nivel pontino anterior

Se precisó como diagnóstico: la presencia de un hemangioma cavernoso protuberancial.

#### Caso 4

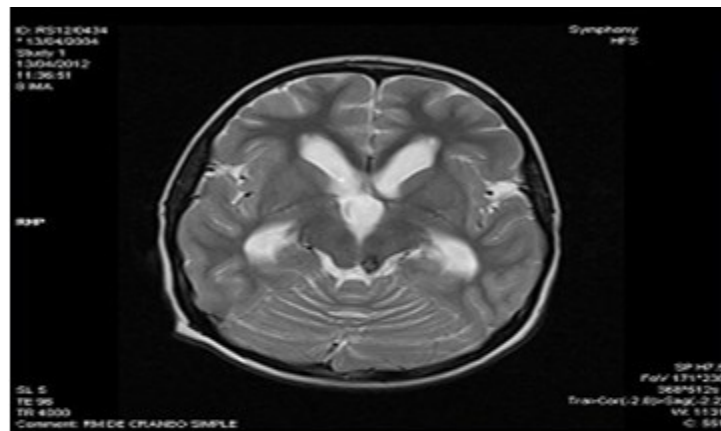
Paciente de sexo masculino, de color de piel blanca, y de 9 años de edad, con antecedentes de desarrollo psicomotor aparentemente normal, salvo discreta dislalia inicial (cierto retardo del habla, hasta la edad de 4 años), que el 15 de febrero 2012 en horas de la tarde comenzó a sentirse mal, refirió cefalea y presentó pérdida súbita del conocimiento. Recibido unos minutos después en el departamento de urgencias del Hospital en estado de coma profundo, con 3 puntos en la escala de Glasgow. Se le realizó TAC de cráneo urgente, en la que se constató hemorragia subaracnoidea masiva con marcada inundación de ventrículos cerebrales tercero y cuarto. En TAC evolutiva a las 20 horas del evento se corroboró hidrocefalia triventricular, por lo que se le colocó drenaje de LCR al exterior. Resuelta la hidrocefalia aguda su estado de conciencia fue mejorando (el Glasgow ascendió a 12 puntos). Tras la mejoría progresiva clínica-neurológica e imagenológica se le practicó TAC secuencial post-derivación al exterior además de fenestración endoscópica pre-mamilar (a nivel del tuber cinereum) del suelo del tercer ventrículo (como tratamiento definitivo para derivación interna del LCR). Se realizaron tomografías evolutivas los días siguientes que corroboraron un adecuado funcionamiento de la fenestración realizada. En la última TAC craneal se aparecía una imagen que sugería, T de región pineal, (téngase en cuenta el nivel resolutivo escaso de la TAC para

fosa posterior, y el gravamen de la presencia de sangre). No se tomó muestra para biopsia durante el procedimiento endoscópico porque no se visualizó imagen convincente de T dentro tercer ventrículo posterior. No obstante, a los neurocirujanos que practicaron la endoscopia les impresionó que en la proyección inferior y posterior del piso del tercer ventrículo, por debajo de la masa inter-talámica, existiera ligera protrusión del epéndimo, algo exofítica, pero con el epéndimo indemne que pudiese contener interiormente la lesión originaria de la hemorragia, pero ante la duda de posible etiología vascular subyacente, fue prudente adoptar una conducta de espera. Se realizó la pesquisa en suero sanguíneo y en LCR de posibles marcadores tumorales para las lesiones más frecuentes de la región pineal, con posible utilidad en la orientación diagnóstica (alfafeto proteína y gonadotropina coriónica humana). Ambas muestras fueron extraídas en horas tempranas de la mañana, y los resultados fueron negativos. El niño continuó mejorando su estado neurológico y fue egresado de la institución a los pocos días con tratamiento profiláctico de esteroides a bajas dosis y anticomiciales.

El 9 de marzo de 2012 se le practicó RMN con gadolinio, se constató evidente mejoría de la hidrocefalia y disminución del tamaño de la lesión, que se localizaba a nivel para-acueductal izquierda, más que en región pineal propiamente dicha, y no impresionó que ganase realce con la administración del contraste, pero persistió la duda diagnóstica imagenológica entre T de región del mesocéfalo y cavernoma. Se repitió RMN con gadolinio en equipo con mayor capacidad de resolución y se obtuvieron cambios en la intensidad de señal a nivel del contorno

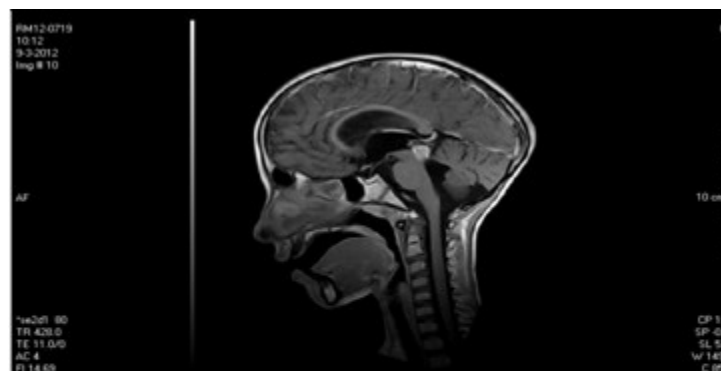
izquierdo de la lámina cuadrigémina, zonas de ausencia de señal con aspecto de hemosiderosis en forma de halo perilesional. Diámetro máximo

de 6,9 mm. Tras administrar contraste se observó muy escasa captación puntual de este. El aspecto imagenológico sugirió el diagnóstico de un cavernoma. (Figuras 7 y 8).



**Fig. 7**

**Figura 7.** RMN vista axial: se muestran cambios en la intensidad de señal a nivel del contorno izquierdo de la lámina cuadrigémina, zonas de ausencia de señal con aspecto de hemosiderosis en forma de halo perilesional



**Fig. 8**

**Figura 8.** RMN vista sagital: se muestra una lesión hiperintensa en T2 que recuerda área de sangrado reciente con halo hiperintenso a nivel de mesocéfalo posterior

Se precisó como diagnóstico: un hemangioma

cavernoso mesocefálico (paracueductal izquierdo).

## DISCUSIÓN

La detección precoz, la comprensión, y el mejor del manejo de los cavernomas del neuroeje son fruto del avance tecnológico contemporáneo. La revisión histórica del tema muestra una diferencia entre los pocos casos que se lograban diagnosticar clínicamente y/o por radiología convencional, y el mayor número de lesiones que se detectaban en autopsias o durante la cirugía. Estudios post mortem referenciados por Rocamora, Mendivil y Schulze-Bonhage revelan una frecuencia de cavernomas entre 0,02 y 0,5.<sup>4</sup> La era de la RMN eliminó esa disparidad.<sup>1</sup> La propia definición e historia natural de la enfermedad no han permanecido claras durante décadas, contrario a lo ocurrido con la mayoría de la lesiones del SNC.

En el Hospital General Universitario Dr. Gustavo Aldereguía Lima de Cienfuegos, no se han identificado cavernomas de localización suprasegmentaria, a pesar de la alta frecuencia con que son reportados estos casos internacionalmente.<sup>4,6</sup> En cambio la topografía segmentaria (infratentorial) mostró una representación uniforme: médula cervical, bulbo, protuberancia y mesocéfalo.

Aros<sup>5</sup> afirma que en la actualidad los angiomas cavernosos poseen una frecuencia de 0,4 % de presentación en la población general. Si se trasladan estos datos a Cuba<sup>4, 5</sup> esto representaría que en nuestro país unas 45 000 personas alojan cavernomas en su SNC. Kivelev y col.<sup>7</sup> en estudio realizado a 33 pacientes con cavernomas múltiples, encontraron 416 cavernomas, de ellos el 70 % supratentoriales y el 30 % infratentoriales. De esto se puede inferir que un número elevado de cubanos alojan cavernomas en la región de la fosa posterior, y en lo inmediato un porcentaje de ellos planteará desafíos terapéuticos, a neurólogos y neurocirujanos, que deben diagnosticarlos y tratarlos.<sup>4,5,8</sup>

En estos casos que se presentan el sexo mostró una distribución igual, con razón 2:2. Reconocido es que se trata de una enfermedad de individuos jóvenes, en edad escolar o laboral, y en este estudio se observó un promedio de 18,75 años. Ambos aspectos coinciden con lo reportado internacionalmente.

El reconocimiento clínico precoz es difícil porque el cuadro varía de acuerdo a la topografía de la lesión. Particularmente en tallo encefálico pueden causar numerosos y diversos síntomas, explicados por la complejidad anatómica de la estructura, lo que torna particularmente complejo el diagnóstico. De las cuatro formas

típicas de presentación clínica descritas: síndrome convulsivo, deficiencia neurológica, hemorragia como un cuadro de ictus y casos incidentales,<sup>5</sup> en la serie estudiada predominó la segunda, presente en las  $\frac{3}{4}$  partes de los pacientes.<sup>5</sup> La variante de ictus, a pesar de ser considerada poco frecuente, se presentó en el caso<sup>4</sup>. En lo particular, este se caracterizó por su gravedad extrema, explicada por la inundación hemática masiva súbita de los ventrículos cerebrales, que enmascaró desde los primeros momentos el diagnóstico tomográfico de la lesión. Este niño presentó adicionalmente como complicación hidrocefalia triventricular, y no se le pudo efectuar el diagnóstico de precisión hasta que su estado neurológico mejoró y permitió realizar la RMN contrastada, 2 meses después del inicio de los síntomas.

Se ha postulado que el factor pronóstico que más incide en la historia natural de la enfermedad, es la localización infratentorial de los cavernomas, en los que el riesgo de sufrir un evento hemorrágico es 30 veces mayor que en el compartimiento supratentorial.<sup>5</sup>

La deficiencia neurológica (efecto de masa) ha sido reconocida como la forma de presentación más frecuente para los cavernomas localizados en el tallo encefálico y la médula espinal.<sup>3</sup> Esto explica porqué en nuestra serie, constituida en su totalidad por lesiones infratentoriales, esta resultó ser la más común de las presentaciones clínicas. Predominaron como síntomas: cefalea, hemihipoestesia y hemiparesia. Independientemente de la forma de comienzo, en la totalidad de los pacientes con lesión en el tallo encefálico (casos 2, 3 y 4), la diplopía, paresia facial y ataxia siempre estuvieron presentes. De manera distintiva el caso 1 (lesión medular cervical) se caracterizó por la disfunción medular aguda: defecto motor y globo vesical.

Ni la angiografía ni la tomografía son capaces de demostrar con precisión estas lesiones, que históricamente han formado parte de las llamadas malformaciones vasculares angiográficamente ocultas.<sup>9, 10</sup> El advenimiento de las imágenes por RMN ha permitido diagnosticar cada vez con más frecuencia los cavernomas, al punto de que ha posibilitado conocer su verdadera frecuencia de presentación, lo que se demuestra al acercarse esta cifra a las publicadas en los estudios de autopsias.<sup>4, 5</sup> En particular las lesiones en el tallo cerebral se identifican entre 9-35 %.<sup>11-13</sup> Los estudios tomográficos y angiográficos realizados a los casos estudiados, resultaron incapaces de diagnosticar la presencia de un cavernoma del neuroeje, de ambos, solo la tomografía axial

computarizada (TAC) fue útil para el seguimiento de la gravedad del paciente y como medio para la sospecha del posible diagnóstico, sin discriminarlo. La RMN resultó el único estudio con especificidad para el diagnóstico, que brindó signos patognomónicos en la identificación de certeza del cavernoma. A pesar de ello en todos los casos los pacientes quedaron involuntariamente expuestos a un periodo

variable de incertidumbre diagnóstica desde el punto de vista imagenológico, y que a los efectos de este estudio bien se pudiera llamar periodo de ventana diagnóstica, debido al uso inicial de estudios de menor o ninguna especificidad, lo variable de los síntomas que motivaron su uso y el tiempo que demandó cada caso para que su estabilidad clínica permitiera la realización de una RMN. (Tabla 1).

**Tabla 1.** Periodo transcurrido entre inicio de síntomas y diagnóstico por RMN

	<b>Inicio cuadro clínico</b>	<b>Diagnóstico por RMN</b>	<b>Tiempo transcurrido (periodo de ventana)</b>
Caso 1	6 de enero 2012	27 de abril 2012	3 meses + 21 días
Caso 2	4 de febrero 2010	18 de febrero 2012	2 años + 16 días
Caso 3	21 enero de 2012	1 de febrero 2012	11 días
Caso 4	15 de febrero 2012	13 de abril 2012	1 mes +28 días

Ampliamente documentado está en la literatura el reconocimiento de la RMN como método diagnóstico de elección en los cavernomas del neuroeje.<sup>14,15</sup>

Se precisa la secuencia en T1SE/FSE sin y con contraste, que suele mostrar la presencia de hemosiderina. En imágenes ponderadas en T2 suele ser heterogénea e hiperintensa con un ligero halo de hiposeñal que rodea la lesión.

Estas 2 secuencias convencionales suelen ser suficientes para el diagnóstico, pero para una adecuada planificación quirúrgica a menudo dan lugar a un amplio espectro de interpretación por su baja resolución espacial o incluso la falta de delimitación con estructuras neurales, como pares craneales, anomalías venosas asociadas, por lo que las imágenes tridimensionales (3D-CISS) son cada vez más importantes en el espacio craneoespinal y cisternas basales.<sup>1</sup>

Se han descrito los criterios para establecer el diagnóstico definitivo por RMN.<sup>6</sup> Tanto en la secuencia de T1 como T2, es característica la hiperintensidad heterogénea e incluso la mezcla de intensidades en el centro de la lesión (que corresponde a metahemoglobina), con un halo hipointenso bien definido en la periferia (correspondiente con hemosiderina). Puede o no observarse edema perilesional (hiperintensidad en T2) en dependencia del estadio de la lesión. Si

se realiza una RMN en el estadio agudo de la hemorragia, se encontrará edema perilesional que por lo general se resuelve en el transcurso de los siguientes días.

Es posible demostrar también mediante RMN la cronología de la hemorragia, así como la presencia de hemorragia extracapsular, y se ha reportado que la secuencia de eco-gradiente es en particular útil para demostrar lesiones pequeñas y la presencia de hemosiderina.<sup>6</sup>

Se conoce que los pacientes con cavernomas incidentales en el tallo encefálico no deben ser intervenidos quirúrgicamente, pero si ocurrió una hemorragia el tratamiento quirúrgico debe ser considerado, aún cuando solo muestre leves deficiencias neurológicas. Por lo que para indicar cirugía, parece bastante aceptado que debe haber ocurrido al menos un episodio de sangrado. Así la indicación quirúrgica, se basa en el análisis del riesgo de la cirugía, en oposición con el tratamiento conservador (que equivale a decir v/s historia natural de la enfermedad). Barriol Elizondo y col.<sup>16</sup> reportan en Cuba la resección quirúrgica de un cavernoma intraventricular. Demostrado está que la radiocirugía y el tratamiento endovascular no han mostrado efectividad en el manejo de estas lesiones.<sup>1</sup>

En este estudio no se tuvo en cuenta la actuación médica desde el punto de vista quirúrgico específico, ya que es de consenso general que estos pacientes, sobre todo cuando se trata de

abordaje al tallo encefálico, requieren del concurso de soporte tecnológico que incluye medios especializados de neuromonitorización transoperatoria, y personal entrenado para este fin. Es por ello que todos los pacientes se remitieron oportunamente hacia centros de referencia, tras estabilizar su cuadro neurológico, y fueron egresados de nuestra institución con una evaluación excelente según la Glasgow Outcome Scale.<sup>17</sup>

## REFERENCIAS BIBLIOGRÁFICAS

- Jarufe F, Mura J, Rojas-Zalazar D, Ruiz A, Loayza P, Holzer F. Manejo neuroquirúrgico de los cavernomas del sistema nervioso central. Rev chil neuro-psiquiatr [Internet]. 2002 [citado 6 Oct 2012];40(3):[aprox. 24p]. Disponible en: <http://bases.bireme.br/cgi-bin/wxislind.exe/iah/online/?IscScript=iah/iah.xis&src=google&base=LILACS&lang=p&nextAction=lnk&exprSearch=383448&indexSearch=ID>
- Cortés JJ, Concepción L, Ballenilla F, Gallego JI, González-Spínola J. Cerebral cavernous malformations:spectrum of neuroradiological findings. Radiología [Internet]. 2012 [citado 20 Feb 2013];54(5):[aprox. 8p]. Disponible en: <http://www.elsevier.es/es/revistas/radiologia-119/malformaciones-cavernosas-intracraneales-espectro-manifestaciones-neuroradiologicas-90156282-actualizaciones-2012>
- Viruega AJ, Herrera R, Rojas HP. Presentación de casos. Cavernomas del tronco encefálico:presentación de dos casos y revisión bibliográfica. Rev argent neurocir [Internet]. 2006 [citado 14 Jun 2012];20(1):[aprox. 12p]. Disponible en: [http://www.scielo.org.ar/scielo.php?pid=S1850-15322006000100006&script=sci\\_arttext](http://www.scielo.org.ar/scielo.php?pid=S1850-15322006000100006&script=sci_arttext)
- Rocamora R, Mendivil P, Schulze-Bonhage A. Cavernomas supratentoriales múltiples y cirugía de la epilepsia:caso clínico. Neurocirugía (Murcia) [Internet]. 2008 [citado 8 Ene 2013];19(3):[aprox. 14 p]. Disponible en: [http://scielo.isciii.es/scielo.php?script=sci\\_arttext&pid=S1130-14732008000300007&lang=pt](http://scielo.isciii.es/scielo.php?script=sci_arttext&pid=S1130-14732008000300007&lang=pt)
- Aros P. Cavernomas del tronco cerebral. Aspectos clínicos y terapéuticos. Experiencia personal de tres casos y revisión de la literatura. Rev chil neuro-psiquiatr(Santiago) [Internet]. 2001 [citado 14 Jun 2012];39(4):[aprox. 16p]. Disponible en:
- García C, Natal E. Abordajes quirúrgicos a los cavernomas del tallo cerebral. Experiencia hospitalaria. Arch Neurocienc Mex [Internet]. 2006 [citado 18 Jun 2012];11(4):[aprox. 6p]. Disponible en: <http://www.medigraphic.com/pdfs/arcneu/ane-2006/ane064g.pdf>
- Kivelev J, Niemela M, Kivisaari R, Dashti R, Laakso A, Hernesniemi J. Long-term outcome of patients with multiple cerebral cavernous malformations. Neurosurgery. 2009;65(3):450-5
- Suárez JC, Viano JC, Herrera EJ, Calvo B, Altamirano C, Romero E, et al. Nuestra experiencia en el manejo de los cavernomas intracraneales en la infancia. Rev argent neurocir [Internet]. 2009 [citado 18 Jun 2012];23(2):[aprox. 12p]. Disponible en: [http://www.scielo.org.ar/scielo.php?pid=S1850-15322009000200004&script=sci\\_arttext](http://www.scielo.org.ar/scielo.php?pid=S1850-15322009000200004&script=sci_arttext)
- Wilson E, Aboal C, Wilson D, Scioscia DA. Angiomas cavernosos del tronco cerebral. Rev méd Urug [Internet]. 2000 [citado 18 Jun 2012];16(2):[aprox. 8p]. Disponible en: <http://bases.bireme.br/cgi-bin/wxislind.exe/iah/online/?IscScript=iah/iah.xis&src=google&base=LILACS&lang=p&nextAction=lnk&exprSearch=301313&indexSearch=ID>
- Ogilvy CS, Heros RC, Ojemann RG, New PF. Angiographically occult arteriovenous malformations. J Neurosurg [Internet]. 1988 [citado 22 May 2011];69(3):[aprox. 6p]. Disponible en: <http://www.ncbi.nlm.nih.gov/pubmed/?term=Ogilvy CS, Heros RC, Ojemann RG, New PF>
- Abla AA, Lekovic GP, Garrett M, Wilson DA, Nakaji P, Bristol R, et al. Cavernous malformations of the brainstem presenting in childhood:surgical experience in 40 patients. Neurosurgery [Internet]. 2010 [citado 22 Jun 2013];67(6):[aprox. 10p]. Disponible en: <http://www.ncbi.nlm.nih.gov/pubmed/21107189>
- Huang AP, Chen JS, Yang CC, Wang KC, Yang SH, Lai DM, Tu YK. Brain stem cavernous malformations. J Clin Neurosci. 2010;17(1):74-9
- Li H, Ju Y, Cai BW, Chen J, You C, Hui XH. Experience of microsurgical treatment of brainstem cavernomas:report of 37 cases. Neurol

India [Internet]. 2009 [citado 26 Ene 2011];57(3):[aprox. 5p]. Disponible en: [http://www.ncbi.nlm.nih.gov/pubmed/?term=Experience of microsurgical treatment of brainstem cavernomas:report of 37 cases](http://www.ncbi.nlm.nih.gov/pubmed/?term=Experience+of+microsurgical+treatment+of+brainstem+cavernomas:report+of+37+cases)

14. Blanco M, Rafia S, Pascual-Castroviejo I. Patología cerebrovascular en el niño. Revista de Neuro-Psiquiatría del Perú [Internet]. 2001 [citado 18 May 2012];64(4):[aprox. 16p]. Disponible en: [http://sisbib.unmsm.edu.pe/bvrevistas/neuro\\_psiquiatria/v64\\_n4/patologia\\_cerebrovascular.htm](http://sisbib.unmsm.edu.pe/bvrevistas/neuro_psiquiatria/v64_n4/patologia_cerebrovascular.htm)

15. Morais N, Moreira da Costa, JA, Moreira NM.

Cavernoma bulbo-protuberancial-caso clínico y revisión de la literatura [Internet]. Sevilla: XIV Congreso de la Sociedad Española Neurocirugía; 2009 [citado 18 Jun 2012]. Disponible en: <http://comum.rcaap.pt/handle/123456789/2012>

16. Barriel LM, Ríos MC, Martín RA, Rojas JL. Cavernoma Intraventricular. Caso clínico. Rev Chile Neuroc. 2009;32(1):52-4

17. Boto GR, Gómez PA, De la Cruz J, Lobato RD. Factores pronósticos en el traumatismo craneoencefálico grave. Neurocirugía. 2005;15:233-47