

Presentaciones de casos

Síndrome de hiperviscosidad como presentación del mieloma múltiple. Reporte un de caso

Hyperviscosity Syndrome as Presentation of Multiple Myeloma. A Case Report

Miguel Ángel Serra Valdés¹ Adis Alfaro Amigó¹ Marleny Viera García¹

¹ Hospital General Docente Enrique Cabrera, La Habana, La Habana, Cuba

Cómo citar este artículo:

Serra-Valdés M, Alfaro-Amigó A, Viera-García M. Síndrome de hiperviscosidad como presentación del mieloma múltiple. Reporte un de caso. **Revista Finlay** [revista en Internet]. 2013 [citado 2026 May 12]; 3(1):[aprox. 4 p.]. Disponible en: <https://www.revfinlay.sld.cu/index.php/finlay/article/view/186>

Resumen

Las urgencias que pueden surgir durante la evolución de las enfermedades hematológicas son diversas, tanto por el comportamiento de la enfermedad de base como por el momento en que se presentan. Pueden ser la primera manifestación de la enfermedad o aparecer en el curso de su evolución. Se presenta un caso clínico donde el síndrome de hiperviscosidad con manifestaciones neurológicas se convierte en el inicio de la enfermedad que tiene como diagnóstico un mieloma múltiple, algo poco frecuente. La respuesta fue favorable al instaurar rápidamente el tratamiento médico establecido para estos casos.

Palabras clave: viscosidad sanguínea, mieloma múltiple, enfermedades hematológicas, urgencias médicas

Abstract

Emergencies that may arise during the evolution of hematologic diseases are diverse, owing to both, the course of the underlying disease and the time they are presented. They may be the first manifestation of the disease or occur in the course of its evolution. We present a clinical case where hyperviscosity syndrome with neurological manifestations becomes the onset for the diagnosis of multiple myeloma, a rare occurrence. The response was favorable after quickly providing the established medical treatment for these cases.

Key words: blood viscosity, multiple myeloma, hematologic diseases, emergencies

Recibido: 2013-02-20 17:13:10

Aprobado: 2013-02-25 10:18:09

Correspondencia: Miguel Ángel Serra Valdés. Hospital General Docente Enrique Cabrera. La Habana. maserra@infomed.sld.cu

INTRODUCCIÓN

El mieloma múltiple (MM) está caracterizado por la proliferación neoplásica de un clon de células plasmáticas que en la mayoría de los casos produce una proteína monoclonal. Esta proliferación en la médula ósea frecuentemente invade el hueso adyacente, produce destrucción del esqueleto, y provoca dolores óseos y fracturas. Otros rasgos importantes que se pueden presentar son: la anemia, la hipercalcemia y la insuficiencia renal, predisposición a infecciones y en ocasiones trastornos de la coagulación, síntomas neurológicos y manifestaciones vasculares por hiperviscosidad. La incidencia es de aproximadamente 2 a 5 x 100,000 habitantes anuales (es más elevada en la población negra) y la edad promedio al diagnóstico es de 65 años (solo 3 % de los casos son menores de 40). En los últimos años ha habido un aumento de los casos, lo cual parece estar relacionado con el diagnóstico precoz.¹⁻³

Los avances logrados en el tratamiento del paciente oncohematológico obligan a adoptar una actitud activa cuando aparecen complicaciones debidas a la evolución de la enfermedad o a los tratamientos administrados, con el objetivo de detectarlas y tratarlas sin demora. De esta forma, se consigue reducir al mínimo su repercusión y con ello los daños que pudieran originarse, con una mejoría de la calidad de vida de estos pacientes.^{4,5}

Se presenta un caso clínico, con escaso reporte en publicaciones de los últimos 10 años, donde se diagnostica la enfermedad con una forma poco frecuente en sus inicios, un síndrome de hiperviscosidad (SHV) con manifestaciones neurológicas. El SHV más bien aparece como complicación en la evolución de dicha enfermedad y es menos frecuente que en la macroglobulinemia de Waldenström, así como también requiere de un tratamiento de urgencia.^{4,6,7}

PRESENTACIÓN DEL CASO

Se presenta el caso de una paciente de 62 años, de color de piel blanca, con antecedentes de hipertensión arterial que en los últimos años controlaba con tratamiento farmacológico. Esta paciente ingresó en el Servicio de Clínica por haber tenido un desmayo, ella refirió que desde julio del año anterior había presentado decaimiento y había perdido algo de peso. Al mismo tiempo presentó manifestaciones respiratorias catarrales con tos, falta de aire

discreta, expectoración blanquecina, fiebre no elevada y malestar general de 4 días de evolución.

Examen físico

Mucosas hipocoloreadas. Respiratorio: presentó polipnea superficial de 24 x minutos. Expansión torácica disminuida globalmente. Vibraciones vocales algo aumentadas en la base pulmonar izquierda con algunos estertores húmedos a dicho nivel. Cardiovascular: se escuchaban ruidos cardiacos rítmicos de buena intensidad con frecuencia central de 92 x minutos. No se auscultó roce pericárdico ni soplos. Tensión arterial 130/90.

Complementarios en Servicio de Urgencia:

Radiografía del tórax simple PA: área cardiaca de tamaño normal. Lesiones de aspecto inflamatorio difusas en base pulmonar izquierda. Hemoglobina: 89 g/l Hematocrito: 0,26 vol % 13,9 x 10⁹/l. Segmentados 076 Linfocitos 024. Electrocardiograma: ritmo sinusal. Signos de hipertrofia ventricular izquierda atribuibles a la hipertensión arterial.

La paciente presentaba bronconeumonía extrahospitalaria y anemia, por los que se ingresó para realizar un estudio y emplear tratamiento antimicrobiano además de practicar otras medidas. Ya en la sala hizo una convulsión tónico-clónica generalizada y breve, de la que se recuperó rápidamente, después comenzó con disartria y desviación de la comisura labial hacia el lado derecho, se constató a la exploración una hemiparesia izquierda total y proporcional. Se planteó la posibilidad de un accidente cerebrovascular al descartar otros diagnósticos diferenciales. Al realizar tomografía axial multicorte de cráneo simple de urgencia no aparecieron alteraciones craneoencefálicas.

Complementarios en la sala:

Velocidad de sedimentación globular (VSG) 140 mm. x h.

Plaquetas: normales.

Reticulocitos: 3,0 %

Lámina periférica: normocromía, normocitosis, leucocitosis, algunas células plasmáticas,

Plaquetas: normales.

TGP: 20 uds.

TGO: 32 uds.

FA: 177 uds.

Glicemia: 5,1 mmol/l

Creatinina: 82 mmol/l

Urea: 5,7 mmol/l

Ácido úrico: 54mmol/l

Proteínas totales: 126,7 g/l

Albúmina sérica 30,7 g/l.
 Globulinas: 96 g/l,
 Electroforesis de proteínas en suero: espiga monoclonal en la banda gamma.
 Cuantificación de inmunoglobulinas: IgA: 50,8 IgG: 2287,9 IgM: 52,25.
 No pudo demostrarse la paraproteína sérica (M).
 Colesterol: 1,81 mmol/l.
 Triglicéridos: 0,70 mmol/l.
 Fosfatasa alcalina: 177 uds.
 Calcio sérico: 1,44 mmol/l.
 En la orina no se observó roteinuria, elementos celulares en valores normales.
 Llamaba la atención que había hiperviscosidad y el fenómeno pilas de moneda.
 Se sospechó la posibilidad de mieloma múltiple y

SIV responsable de las manifestaciones neurológicas como principio de la enfermedad, a pesar de detectarse una anemia al ingreso. Se solicitó interconsulta con la especialidad de hematología para realizar medulograma y concluir diagnóstico y las pautas terapéuticas a seguir.

Resultados del medulograma

Médula ósea: hiper celular +++ con infiltración de un 70 % de células plasmáticas, presencia de plasmoblastos. Sistema megacariopoyético: íntegro. Sistema granulopoyético: íntegro. Sistema eritropoyético: deprimido. Se concluyó como diagnóstico: médula ósea compatible con mieloma múltiple. (Figura 1).

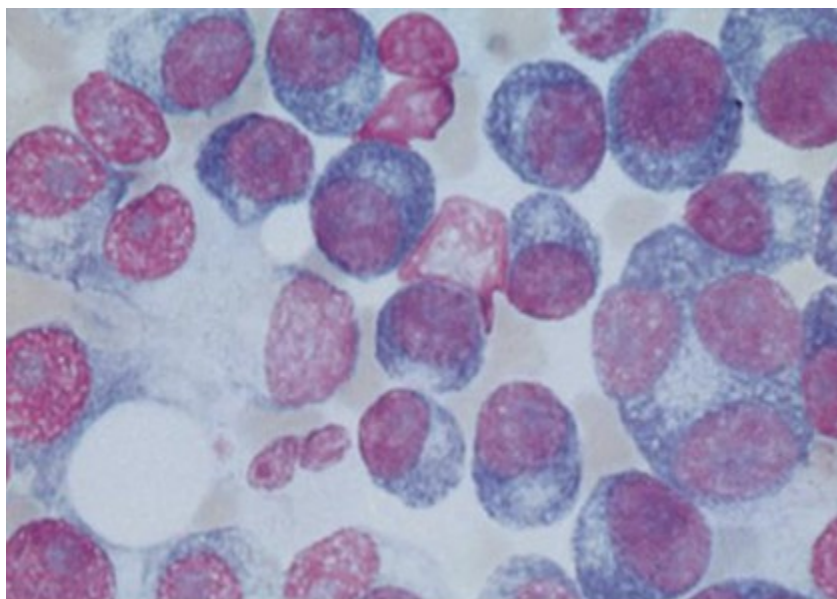


Figura 1. Se observan células plasmáticas malignas binucleadas y multinucleadas.

Evolución y tratamiento

Se indicó plasmaféresis 3 días seguidos con 1 litro de recambio de plasma diario y a la vez se comenzó tratamiento con dexametasona 40 mg por 4 días y melfalán a 0,25 mg x kg x día también por 4 días, por considerarse una urgencia hematológica y necesitar hidratación adecuada. De forma inesperada comenzaron a regresar las manifestaciones neurológicas hasta que lograron desaparecer, y la TAC de cráneo evolutiva multicorte informó que no existían lesiones craneoencefálicas.

Se realizó radiografías de survey óseo en las que no se observaron lesiones osteolíticas en los huesos. La ecografía abdominal mostró: hígado de tamaño normal, con ligero aumento de su ecogenicidad, vesícula sin litiasis, ambos riñones con buena relación cortico-medular, contornos algo irregulares. Bazo de 9 cm., páncreas normal, aorta de calibre normal.

La paciente fue dada de alta el 26 de enero para continuar el seguimiento por consulta de oncohematología para seguir con el tratamiento médico especializado.

DISCUSIÓN

La hiperviscosidad es la resistencia de los líquidos a fluir libremente debido a la cohesión y adhesión de sus partículas. La viscosidad sanguínea (VS) es la resistencia de la sangre a fluir por los vasos sanguíneos y su incremento puede provocar un cuadro conocido como SHV. La hiperviscosidad se vincula con los elementos formes, en especial los eritrocitos y las proteínas séricas. La correlación entre la VS y el hematocrito es lineal a cualquier concentración proteica. La VS también recibe la influencia de la agregación eritrocitaria, como ocurre durante la formación de pilas de moneda, el aumento de la viscosidad interna de los glóbulos rojos y la reducción de la flexibilidad o deformabilidad de los eritrocitos.^{4, 6, 7}

La viscosidad del plasma depende del nivel y viscosidad intrínseca de las proteínas, que está supeditada a su vez al tamaño y configuración molecular, la interacción entre proteínas y células y a la naturaleza del lecho vascular. Como la IgM tiene un peso molecular alto y una configuración inusual, su viscosidad intrínseca es elevada, lo que explica la mayor frecuencia del SHV en la macroglobulinemia de Waldenström (MW). El componente monoclonal (M) IgA, también provoca hiperviscosidad por su tendencia al formar polímeros ligados por puentes disulfuro. La hiperviscosidad ligada al componente M IgG es menos común y generalmente se asocia con altas concentraciones^{4, 6-9} como sucede en el caso reportado, por lo que lo se considera poco frecuente.

El síndrome de hiperviscosidad plasmática suele aparecer cuando la viscosidad del plasma supera los 4,0-5,0 unidades centipoise (cp) (normalidad: 1,6-2,5), aunque existe una gran variabilidad interpersonal entre los valores de viscosidad y el grado de afectación clínica. Aunque la hiperviscosidad está presente en el 70 % de los pacientes con MW, la clínica solo se manifiesta en el 10-30 % de los casos. De manera similar, en el MM el SHV solo se manifiesta en el 4-8 % de los pacientes, a pesar de que la viscosidad generalmente oscila entre 2,0 y 3,0 cp.^{4, 5, 8, 9} En este caso no se dispone del recurso en la institución para dichos cálculos. Este síndrome se caracteriza por una tríada de alteraciones oftalmológicas, neurológicas y diátesis hemorrágicas, aunque la afectación puede ser multisistémica. Dentro de las afectaciones neurológicas se pueden mencionar: cefalea, mareos, vértigo, nistagmo, ataxia, somnolencia, estupor, coma, convulsiones, paresias,

accidentes cerebrovasculares, dificultades en la concentración, neuropatía periférica progresiva, mielopatía y miopatía, tinitus y sordera (por lo general secundaria a la trombosis de las venas del oído), agitación psicomotora, alucinaciones e inestabilidad emocional.^{1-4, 6, 8}

El SIV suele relacionarse con: macroglobulinemia de Waldenström, mieloma múltiple, enfermedad de cadenas ligeras k, crioglobulinemia, artritis reumatoidea, síndrome de Sjögren, polimiositis, lupus eritematoso sistémico, hiperlipidemias, diabetes mellitus, policitemia primaria y secundaria, leucemias con hiperleucocitosis y sicklellmia.⁴

Las urgencias que pueden surgir durante la evolución de las enfermedades oncohematológicas son diversas, tanto por el comportamiento de la enfermedad de base, como por el momento en que se presentan. Pueden ser la primera manifestación de la enfermedad o aparecer en el curso de su evolución. El caso que nos ocupa se considera que marcó el inicio. No pudo demostrarse la paraproteína sérica, pero se señala en la literatura que hasta en un 15 % puede ocurrir.^{1-3, 10}

El tratamiento agresivo de una urgencia hematológica está indicado en muchas ocasiones, aún cuando no se haya establecido un diagnóstico exacto de la enfermedad de base. En el caso de la urgencia oncohematológica, cuando es consecuencia directa del proceso maligno, se debe tratar la neoplasia subyacente siempre que se disponga de un tratamiento efectivo para esta. El tratamiento debe iniciarse rápidamente para evitar complicaciones e incapacidad permanente.⁶⁻¹²

Acorde con los protocolos y las guías hematológicas se realizó de inmediato plasmaféresis y se inició el tratamiento específico, por lo que se obtuvieron beneficios rápidamente, aunque se conoce el mal pronóstico de la entidad

REFERENCIAS BIBLIOGRÁFICAS

1. Linker A. Mieloma múltiple y Macroglobulinemia de Waldenström. En: Tierney LM, McPhee SJ, Papadakis MA. Diagnóstico Clínico y Tratamiento. 4th ed. México: El Manual Moderno; 2006: p. 441-4
2. Saunders Ann, Walsh V. Multiple Myeloma. En: Domino FJ, Baldor R, Golding J, Grimes J, Taylor JS. The 5-minute Clinial Consult. 20th ed. New York: Lippincott Williams & Wilkins; 2012: p. 1-27
3. Fruchtman M. Trastornos de las células

- plasmáticas. En: Beers MH, Porter RS, Jones TV, Kaplan JL, Berkwits M. El Manual Merck de Diagnóstico y Tratamiento. 11th ed. Madrid: Elsevier; 2007: p. 1226-33
4. Jaime JC, Arencibia A, Gutiérrez A, Ramón L, Díaz C, Serrano J, et al. Urgencias en Hematología: alteraciones metabólicas y leucocitarias. Rev Cubana Hematol Inmunol Hemoter. 2012;28(1):1-20
5. Seth R, Bhat AS. Management of Common Oncologic Emergencies. Indian J Pediatr. 2011;78(6):709-17
6. Mullen E, Méndez N. Hyperviscosity syndrome in patients with multiple myeloma. Oncol Nurs Forum. 2008;35(3):350-2
7. Zojer N, Ludwig H. Hematological emergencies. Ann Oncol. 2007;18(Suppl. 1):145-8
8. Dieuzeide G, Pire R, Simian S. Mieloma tipo IgAK, hiperlipidemia masiva y síndrome de hiperviscosidad. Medicina (B.Aires). 1988;48(1):54-8
9. Ballestri M, Ferrari F, Magistroni R, Mariano M, Ceccherelli GB, Milanti G, et al. Plasma exchange in acute and chronic hyperviscosity syndrome: a rheological approach and guideline study. Ann Ist Super Sanita. 2007;43(2):171-5
10. Kyle RA, Rajkumar SV. Multiple Myeloma. N Engl J Med. 2004;351(18):1860-73
11. Kyle RA, Rajkumar SV. Treatment of multiple myeloma: a comprehensive review. Clin Lymphoma Myeloma. 2009;9(4):278-88
12. Barlogie B, Shaughnessy J, Tricot G, Jacobson J, Zangari M, Anaissie E, et al. Treatment of multiple myeloma. Blood. 2004;103(1):20-32