

Presentaciones de casos

Cáncer cervicouterino: diagnóstico tardío. Presentación de un caso

Cancer of the Uterine Cervix: Late Diagnosis. Case Presentation

Miguel Ángel Serra Valdés¹ Alain Landrian Davis¹ Mariana Medell Gago¹

¹ Hospital General Docente Enrique Cabrera, La Habana, La Habana, Cuba, CP: 10800

Cómo citar este artículo:

Serra-Valdés M, Landrian-Davis A, Medell-Gago M. Cáncer cervicouterino: diagnóstico tardío. Presentación de un caso. **Revista Finlay** [revista en Internet]. 2017 [citado 2026 May 8]; 7(1):[aprox. 7 p.]. Disponible en: <https://www.revfinlay.sld.cu/index.php/finlay/article/view/446>

Resumen

El cáncer se presenta como un importante problema de salud dada la alta morbilidad y mortalidad que produce. La primera causa de muerte por esta enfermedad en la mujer en las edades entre 30 y 44 años en Cuba, lo constituye el carcinoma de cuello uterino. Se presenta el caso de una mujer de 39 años que acudió a la atención secundaria con un tumor de cuello uterino en etapa IV, simulando un síndrome anémico por otra causa. Los estudios por imágenes e histológicos fueron concluyentes. La prevención primaria de este tipo de cáncer por medio de la educación para la salud y la pesquisa de la población de riesgo son fundamentales. El programa de detección precoz aún exhibe algunas dificultades. La presentación de este caso se realiza con fines docentes, así como la exposición documental para los profesionales de la Atención Primaria de salud, ginecobstetras, los internistas, y cualquier especialidad clínica derivada.

Palabras clave: neoplasias del cuello uterino, morbilidad, mortalidad, detención precoz del cáncer, mujeres

Abstract

Cancer is an important health problem due to the high morbidity and mortality which it produces. The first cause of women death between 30 and 44 years old in Cuba is cervix carcinoma. This is a case of a 39 year old woman who presented to the secondary health care level with a stage IV cervix tumor where it was diagnosed, it simulated an anaemic syndrome due to another cause. The histological and imaging studies were concluding. Primary prevention of this kind cancer by means of health education and searching in the risk population are paramount. The program of early detection still has difficulties. The presentation of this case is aimed at teaching so as documentary exposition for professionals of primary health care attention, gynecobstetricians, internists and any other clinical specialty derived.

Key words: uterine cervical neoplasms, morbidity, mortality, early detection of cancer, women

Recibido: 2016-04-26 21:53:32

Aprobado: 2017-01-17 09:59:35

Correspondencia: Miguel Ángel Serra Valdés. Hospital General Docente Enrique Cabrera. La Habana. maserra@infomed.sld.cu

INTRODUCCIÓN

Las enfermedades cardiovasculares constituyen en Cuba la primera causa de muerte, y el cáncer la segunda en la población general. La primera causa de muerte por esta enfermedad en la mujer, y sobre todo en las edades entre 30 y 44 años, lo constituye el carcinoma de cuello uterino, o de cérvix como aparece también en la literatura.¹ El carcinoma de cérvix persiste como un problema de salud no resuelto aún a nivel mundial.²

En el 2012 la tasa de incidencia en Cuba fue de 32,8 x 100 000 mujeres, de 45,3 por 100 000 de 35 a 39 años y la tasa de mortalidad en el 2015 por cáncer de cuello uterino fue de 8,3 x 100 000 en todas las edades.¹ En el 2015 fueron examinadas 771 152 mujeres para la pesquisa de cáncer cervicouterino en el país, 94 778 de 35 a 39 años, lo que se pudiera considerar una cifra algo baja al tener en cuenta la población femenina, porque están incluidos los reexámenes cada 3 años; los casos positivos resultaron 1441.¹ Existe un programa priorizado de salud al respecto, que data ya de 1968, que se ha venido perfeccionando con los años, cuya responsabilidad primera se encuentra en el nivel de Atención Primaria.

En el contexto mundial representa un gran reto social, toda vez que su incidencia aumenta paradójicamente con el desarrollo económico e industrial de los países, así como con el perfeccionamiento de los sistemas de salud, puesto que, a mayor esperanza de vida, corresponde una mayor población de riesgo. Este desarrollo ha llevado en los últimos 50 años a conductas sexuales diferentes y de riesgo con respecto a períodos de tiempo anteriores, que se expresan en factores de riesgo. A nivel mundial, se producen alrededor de 500 000 nuevos casos de cáncer cervicouterino anualmente y cerca del 80 % corresponde a los países en vías de desarrollo. Mueren anualmente 272 000 mujeres por esta causa.² El cáncer cervicouterino incluye las neoplasias malignas que se desarrollan en la porción epitelio escamocolumnar de la parte fibromuscular inferior del útero que se proyecta dentro de la vagina (cuello). Su aparición está determinada por la existencia de algunas lesiones cervicales consideradas con poder carcinogénico y por tanto predisponentes². Mucho se ha estudiado y concluido dentro de lo que se pudiera considerar sobre su genética y su inmunología.³

Se identifican diferentes subtipos histológicos: carcinoma epidermoide o de las células escamosas, que se origina a expensas del epitelio pavimentoso, es el más frecuente (aproximadamente 80 % de los casos). El precursor inmediato de este carcinoma son las lesiones intraepiteliales escamosas de alto grado localizadas fundamentalmente en el exocervix. El adenocarcinoma cervical, que constituye el 15 % de los casos y se desarrolla a partir de lesiones precursoras localizadas fundamentalmente en el endocervix. Los carcinomas adenoescamosos y neuroendocrinos, que constituyen el 5 % que resta. Todos presentan las mismas características clínicas y factores de riesgo entre los que se encuentran: precocidad y promiscuidad sexual, infección cérvico vaginal por virus del papiloma humano, multiparidad, hábito de fumar, uso de contraceptivos orales, la edad (mujeres de 25 a 64 años) y nivel socioeconómico bajo.^{2,4,5}

La prevención primaria por medio de la educación en salud para reducir conductas sexuales de alto riesgo y la detección precoz a través de la prueba citológica constituyen las armas más poderosas para enfrentar tempranamente el problema. Esta patología constituye una de las entidades con mayor impacto y repercusión sobre la salud femenina, particularmente importante en las mujeres jóvenes. Está considerada una enfermedad emergente desde hace escasos años por la Organización Mundial de la Salud (OMS), lo que pudiera explicar porque muchos profesionales todavía no disponen de una información suficiente, y obliga a un proceso de formación continuada, según lo requiere la situación epidemiológica dada. Las consecuencias sociales, humanas y económicas la convierten, en resumen, en un problema importante para la salud pública.⁴

Las estadísticas demuestran que existen dificultades aún en un programa de esta envergadura e impacto y hay que mejorar el desempeño de este y de quienes lo ejecutan. Lo corrobora un estudio realizado sobre calidad en este aspecto.⁶ La presentación de este caso se realiza con fines docentes, tanto para el pregrado como para el postgrado, así como la exposición documental para los profesionales de la Atención Primaria de salud, ginecobstetras, los internistas, y cualquier especialidad clínica derivada.

PRESENTACIÓN DEL CASO

Se presenta el caso de una paciente de 39 años, con antecedentes de hipotiroidismo por tiroiditis crónica linfocítica de algunos años de evolución, que llevaba tratamiento sustitutivo con levotiroxina. Con historia ginecológica de 19 embarazos, 2 partos por cesárea y 17 abortos provocados, instrumentados por legrados. La paciente refirió la realización de la prueba citológica en el último embarazo y el resultado fue negativo. También le diagnosticaron fibroma uterino después de algunos meses del último parto, en ocasión de comenzar a presentar pérdidas sanguíneas vaginales frecuentes y dolor en bajo vientre y caderas. En el mes de febrero del presente año comenzó a notar aumento de volumen doloroso de la región lateral izquierda del cuello, acompañado de fiebre de 38 grados centígrados, por lo que acudió a un facultativo y le prescribieron tratamiento, como no mejoraron los síntomas, a pesar de desaparecer la fiebre; comenzó a presentar falta de aire e hinchazón de la cara por lo que acudió al Servicio de Urgencias del hospital Enrique Cabrera a finales de marzo donde después de ser examinada se decidió ingresar con diagnóstico de síndrome adénico.

Datos de interés al examen físico en la sala:

Llamó la atención al observar a la paciente, cierto grado de edema en esclavina y circulación venosa colateral en la porción más alta de la región anterior del tórax.

Marcada palidez cutánea y mucosa.

Cuello: se mostraban adenopatías duras, ligeramente sensibles, superficie lisa regular en cadenas cervicales laterales y supraclaviculares, las mayores de 3 cms., presentó ingurgitación de la vena yugular del lado izquierdo, mucho más acentuada que en el derecho. Sin alteraciones de la temperatura local. La tiroides no estaba palpable.

Aparato respiratorio: sin alteraciones. Frecuencia respiratoria: 20 x min.

Aparato cardiovascular: ruidos cardiacos rítmicos, sin soplos. Frecuencia cardíaca: 92 x min. Tensión arterial: 100/60.

Abdomen: ocupaba casi todo el hipogastrio una masa dura, irregular, no dolorosa y no movable que impresionó corresponder con el útero, lo cual se comprobó posteriormente. No se mostró hepatoesplenomegalia clínica, ni contractura de la pared abdominal, sin circulación colateral

venosa. A nivel de las regiones inguinales se palparon adenopatías ligeramente sensibles, duras, de superficie lisa regular, no movibles, siendo la mayor aproximadamente de unos 3-4 cms. Sin alteraciones de la temperatura local.

Examen ginecológico por tacto vaginal (TV) mostró el cuello grueso, irregular y duro, se comprobó que la masa tumoral palpada en hipogastrio se correspondía con el útero, no movable, impresionaba infiltración de la pared posterior de la vagina. Se constató sangrado oscuro y maloliente, con algunos coágulos.

Se siguió como conducta inicial la realización de ecografía doppler del cuello y ecografía abdominal y de las regiones inguinales, biopsia por aspiración con aguja fina (BAAF) de los ganglios del cuello y la región inguinal derecha, analítica de laboratorio, radiología del tórax y electrocardiograma. De los resultados obtenidos se continuó el protocolo de estudio: se realizó interconsulta con especialista en otorrinolaringología (ORL), endoscopia digestiva superior, examen por la especialidad de ginecología, tomografía axial computarizada (TAC) multicorte de cabeza, cuello, tórax y abdomen.

Tratamiento sintomático inicial, de las complicaciones y seguimiento evolutivo del cuadro clínico hasta el diagnóstico final.

Diagnóstico presuntivo (ID): 1-Proceso tumoral ginecológico maligno. 2. Síndrome adénico de características tumorales posiblemente por metástasis. 3- Síndrome de la vena cava superior por compresión de ganglios mediastinales. 4-Anemia por sangrado vaginal crónico y de consideración. 5-Hipotiroidismo de base compensado en estos momentos.

Resultado de las investigaciones:

Analítica de laboratorio: Hemoglobina 56 gr/l que obligó a ser transfundida con 2 unidades de glóbulos. La velocidad de sedimentación globular (VSG) 45 mm x h. Hemoquímica: normal. Coagulograma: trombocitosis, resto normal. Constantes corpusculares: anemia normocítica hipocrómica. Serología no reactiva. Virus de inmunodeficiencia humana, (VIH): negativo.

La ecografía doppler del cuello mostró adenopatías patológicas en cadenas cervicales, siendo las mayores de 42 x 19 mms izquierdas y supraclaviculares de 14 x 9 mms. Existió

compresión y trombosis de la yugular izquierda, la yugular derecha permaneció ingurgitada y permeable. Buen flujo de carótidas y vertebrales.

La ecografía abdominal mostró ligera hepatomegalia ultrasónica a expensas del lóbulo izquierdo. Sin esplenomegalia. Hígado y vías biliares normales. Páncreas normal. Útero aumentado de tamaño de 108 x 51 mms, heterogéneo, con ecogenicidad aumentada, multinodular. Ovarios normales con actividad folicular. Adenopatías patológicas en región inguinal derecha, la mayor de 40 x 20 mms.

BAAF de ganglio cervical izquierdo No. 365, BAAF de ganglio cervical derecho No. 366 y BAAF de ganglio inguinal derecho No. 367: Todas informaron: metástasis de un carcinoma de células escamosas.

Radiología del tórax: área cardiaca normal, sin lesiones pleuropulmonares, ensanchamiento del mediastino superior. Se sugirió la realización de tomografía.

Endoscopia digestiva superior: pangastritis eritematosa ligera. Reflujo duodeno gástrico, sin otras alteraciones.

Se realizó interconsulta con especialista de ORL. En el examen exhaustivo instrumentado practicado no se encontraron alteraciones.

En la interconsulta con especialista de onco-ginecología se detectó: útero aumentado de tamaño unos 12 cms, pétreo, de superficie irregular. Los anejos no se definieron. Tacto rectal (TR): la pared anterior del recto estaba algo pétreo e impresionaba proximidad con el útero. Ambos parametrios se encontraban infiltrados hasta la pared. Colposcopia: cuello uterino con pérdida de su estructura normal. Gran distorsión de las células. Presencia de mosaicos. Lesión exofítica que prorrumpía por el canal cervical con fetidez (necrosis tumoral). El tumor ocupaba todo el orificio cervical y el canal. Se tomaron ponches de todas las áreas del cérvix que sangran fácilmente para estudio histopatológico. ID: cáncer del cuello uterino estadio IV. (Figura 1).

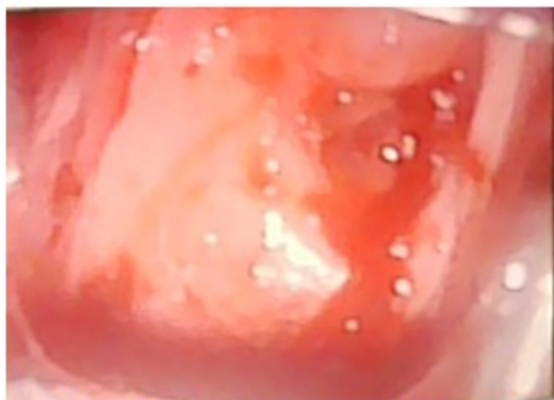

Figura 1. Colposcopia que muestra características tumorales del cuello

La TAC multicorte de cráneo, cuello, tórax y abdomen no mostró lesiones craneoencefálicas, pero sí múltiples adenopatías cervicales y mediastinales en el tórax de características patológicas. Adenopatías inguinales patológicas sobre todo derechas, donde llamaba la atención el aumento de volumen acompañante de partes blandas con imagen hipodensa que medía 51 x

39 mms, de contornos parcialmente difusos, útero aumentado de tamaño con cavidad abierta y líquido en su interior. Sin líquido libre en la cavidad, sin adenopatías patológicas intrabdominales. El resto de los órganos se presentaron sin alteraciones estructurales. No se observaron lesiones osteolíticas en las estructuras óseas. (Figuras 2 y 3).

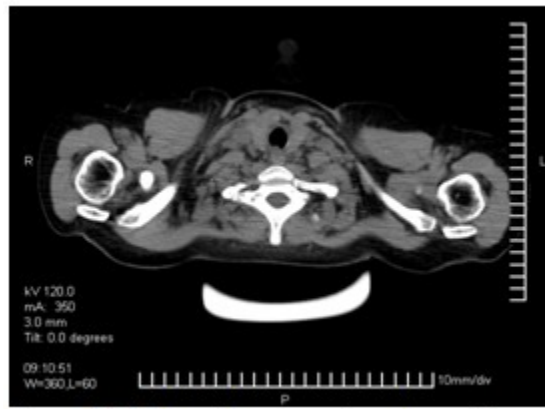


Figura 2. TAC de cuello se muestran adenopatías

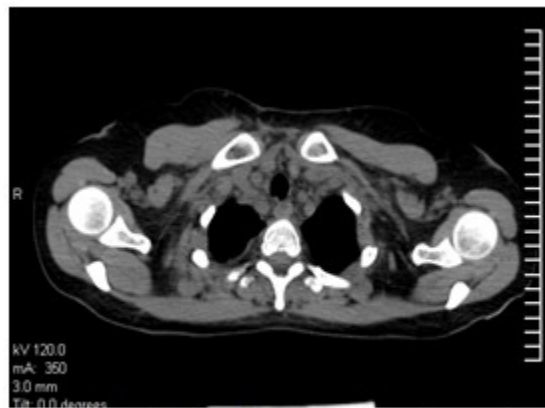


Figura 3. TAC de tórax muestran adenopatías mediastino superior

Biopsia 16B-1185. Se recibieron varios fragmentos del cuello uterino. Muestras constituidas en su totalidad por tumor.

Carcinoma escamoso moderadamente diferenciado e infiltrante con focos de necrosis y permeación vascular. (Figura 4).

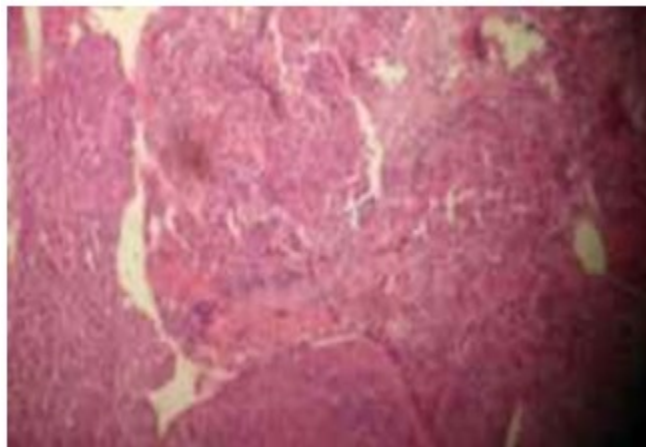


Figura 4. Estudio histológico

Se diagnosticó un carcinoma de células escamosas del cuello uterino que infiltraba parametrios y la pared anterior del recto, con metástasis a ganglios regionales y a distancia en ganglios cervicales y mediastino superior. Síndrome de la vena cava superior por compresión. Anemia por sangrado crónico significativo. La paciente fue vista por equipo multidisciplinario de oncología, se le prescribió quimioterapia y radioterapia primero en el cuello, y después en la pelvis.

DISCUSIÓN

Indiscutiblemente hay factores de riesgo para el cáncer cervicouterino en esta paciente, que en sentido general se describen por los autores dedicados a la materia y por estudios realizados,⁷⁻¹³ entre los que se destacan: la paridad precoz, abortos, infección por papiloma virus, sexo no protegido, promiscuidad, inicio muy temprano de la actividad sexual, antecedentes familiares de cáncer cervicouterino, factores inmunológicos, dietéticos, hábito de fumar y otros. Es por ello que todo lo relacionado con la promoción de salud y prevención en esta esfera es sumamente importante.

La integración del personal sanitario y las organizaciones políticas y de masas en el programa es fundamental para lograr la reducción de la incidencia y la mortalidad de este tipo de cáncer.¹⁴ El componente humano, particularmente profesional y técnico de la medicina, cobra importancia capital no solo en la labor de promoción, sino en la calidad de la labor preventiva, la calidad de la toma de muestra y de su procesamiento; que se logre la realización de

la toma de estas muestras en la población en riesgo y su posterior análisis aún exhibe algunas deficiencias.⁶ En el caso que se presenta nos preguntamos, ¿por qué llegó al hospital, ya en este estadio? ¿cuáles factores pudieron estar relacionados en esto: el nivel cultural, la falta de una cultura sanitaria, deficiente labor educativa en el área, error en el procesamiento de la citología tomada durante el último embarazo ocurrido solo un año y medio antes? Todos los autores coinciden en el paso por diferentes etapas desde las lesiones pre malignas hasta el cáncer ya diagnosticado en etapa IV, aunque en ocasiones evoluciona muy agresivo dando metástasis por vía hemática y linfática.^{7,9-11,13}

En este caso la primera orientación diagnóstica surge de las BAAF de los ganglios que hizo continuar el estudio en la búsqueda del primario en los sitios de asiento de los carcinomas de células escamosas. Este procedimiento en nuestros días se ha convertido en un poderoso recurso diagnóstico en la patología ganglionar¹⁵ y en otras lesiones diversas. Con los días de estadía aumentó el edema en esclavina, la disnea, sobre todo al decúbito que mejoraba en la posición sentada al igual que el edema, aumentó el sangrado vaginal que obligó a realizar un doppler evolutivo del cuello a las dos semanas y al desaparecer los signos de la trombosis de la yugular izquierda reducir hasta suspender el tratamiento anticoagulante, con lo que se redujo considerablemente el sangrado. Quedó como incógnita si la causa fue la compresión y/o quizás infiltración del vaso o forma parte de manifestación paraneoplásica que puede acompañar a cualquier tumor, unos más que otros en dependencia del tipo y localización.

El cáncer cérvicouterino (CCU) es un problema de salud que sigue siendo un reto actual no solo en Cuba, sino a escala mundial. Las estadísticas de morbilidad revelan tendencia al aumento de casos nuevos y aumento de la mortalidad cuando el diagnóstico se realiza en etapas avanzadas. Es necesaria la capacitación actualizada del personal involucrado en este programa sobre todo en su diagnóstico precoz, que sin dudas actualmente salvaría muchas vidas, y la colaboración activa de las organizaciones de masas en busca de las mujeres en riesgo. Las labores de promoción y de prevención siguen siendo necesarias para combatirlo. El caso presentado de una mujer joven demuestra que el diagnóstico tardío no ofrece posibilidades, reduce su expectativa y calidad de vida y las posibilidades terapéuticas. Un buen interrogatorio y exploración física y un juicio diagnóstico congruente son importantes.

REFERENCIAS BIBLIOGRÁFICAS

1. Ministerio de Salud Pública. Anuario Estadístico de Salud 2015 [Internet]. La Habana: Dirección Nacional de Estadísticas; 2016 [citado 5 Ene 2017]. Disponible en: <http://www.sld.cu/sitios/dne/>
2. Espín JC, Cardona A, Acosta Y, Valdés M, Olano M. Acerca del cáncer cervicouterino como un importante problema de salud pública. Rev Cubana Med Gen Integr [revista en Internet]. 2012 [citado 20 Abr 2016];28(4):[aprox. 11p]. Disponible en: http://scieloprueba.sld.cu/scielo.php?script=sci_arttext&pid=S0864-21252012000400016&lng=es
3. León G, Faxas ME. Cáncer de cuello uterino: aspectos inmunológicos y genéticos de mayor relevancia. Rev Cubana Med [revista en Internet]. 2004 [citado 20 Abr 2016];43(1):[aprox. 10p]. Disponible en: http://scieloprueba.sld.cu/scielo.php?script=sci_arttext&pid=S0034-75232004000100008&lng=es
4. Dávila HL, García A, Álvarez F. Cáncer de cuello uterino. Rev Cubana Obstet Ginecol [revista en Internet]. 2010 [citado 20 Abr 2016];36(4):[aprox. 9p]. Disponible en: http://scieloprueba.sld.cu/scielo.php?script=sci_arttext&pid=S0138-600X2010000400014&lng=es
5. Chávez MM, Quiñones AB. Neoplasia intraepitelial cervical en mujeres menores de 25 años. Finlay [revista en Internet]. 2012 [citado 17 Abr 2016];2(1):[aprox. 4p]. Disponible en: <http://www.revfinlay.sld.cu/index.php/finlay/articloe/view/98>
6. Sarduy M. Control de la calidad en los programas de pesquisa de cáncer cervicouterino. Rev Cubana Obstet Ginecol [revista en Internet]. 2012 [citado 20 Abr 2016];38(3):[aprox. 10p]. Disponible en: http://scieloprueba.sld.cu/scielo.php?script=sci_arttext&pid=S0138-600X2012000300011&lng=es
7. Escalona R, Navarro M, Yépez P, Blasco M, Obregón C. Características citohistológicas de lesiones premalignas y malignas del cuello uterino. MEDISAN [revista en Internet]. 2014 [citado 20 Abr 2016];18(8):[aprox. 9p]. Disponible en: http://scieloprueba.sld.cu/scielo.php?script=sci_arttext&pid=S1029-30192014000800006&lng=es
8. Seiden MV. Tumores ginecológicos. En: Longo DL, Kasper DL, Jameson JL, Fauci AF, Hauser SL, Loscalzo J. Harrison. Principios de Medicina Interna. 18va. ed. México: McGraw-Hill Interamericana; 2012: p. 814-5
9. Muñoz M. Cáncer invasor de cuello uterino. En: Muñoz M. Ginecología y Obstetricia. 9na. ed. Madrid: Grupo CTO; 2012: p. 40-3
10. Fujimoto J. Cervical cancers. En: Manfred Schwab. Encyclopedia of Cancer. 3rd. ed. New York: Springer Science; 2011: p. 751-52
11. Foley O, del Carmen MG. Primary Squamous Carcinoma of the Uterine Cervix: Diagnosis and Management. En: Chabner B, Lynch T, Longo DL. Harrison. Manual of Oncology. 2nd. ed. New York: McGraw-Hill Education; 2014: p. 705-11
12. Malagón L, Pérez Y, Acuña AM, Fuentes G. Estudio comparativo de factores de riesgo en mujeres con citología vaginal positiva. Rev Cubana Med Gen Integr [revista en Internet]. 2015 [citado 20 Abr 2016];31(3):[aprox. 10p]. Disponible en: http://scieloprueba.sld.cu/scielo.php?script=sci_arttext&pid=S0864-21252015000300003&lng=es
13. Sattar A. Neoplasias del cuello uterino. En: Kumar A. Robbins. Patología Humana. 9na. ed. Barcelona: Elsevier; 2013: p. 685-88
14. Martínez M, de la Concepción JC, Pérez A. La promoción de salud dirigida a reducir los factores de riesgo de cáncer cérvico uterino. Rev Méd

Electrón [revista en Internet]. 2014 [citado 17 Abr 2016];36(3):[aprox. 10p]. Disponible en: <http://www.revmatanzas.sld.cu/revista medica/ano 2014/vol3 2014/tema08.htm>

15. Arredondo M, García O, Villalonga Y, López A.

Citología aspirativa con aguja fina en el diagnóstico de tumores cervicales. AMC [revista en Internet]. 2002 [citado 17 Abr 2016];6(4):[aprox. 10p]. Disponible en: <http://www.revistaamc.sld.cu/index.php/amc/article/view/3347>