

Presentaciones de casos

Linfoma no Hodgkin difuso de células B grandes. Presentación de un caso

Non-diffuse Large B-cell Lymphoma. Case Presentation

Miguel Ángel Serra Valdés¹ Yasniel Borrego Moreno¹ Marleny Viera García¹

¹ Hospital General Docente Enrique Cabrera, La Habana, La Habana, Cuba

Cómo citar este artículo:

Serra-Valdés M, Borrego-Moreno Y, Viera-García M. Linfoma no Hodgkin difuso de células B grandes. Presentación de un caso. **Revista Finlay** [revista en Internet]. 2019 [citado 2026 May 12]; 9(3):[aprox. 5 p.]. Disponible en: <https://www.revfinlay.sld.cu/index.php/finlay/article/view/716>

Resumen

El linfoma difuso de células B es el tipo más común de linfoma no Hodgkin en adultos y se caracteriza por su agresividad y amplia localización. La primera señal de su presencia es una masa de nódulos linfáticos que crece rápidamente. Se presenta el caso de una paciente de 64 años de edad, con antecedentes patológicos de hipertensión arterial, exfumadora, que fue ingresada porque desde hacía 3 meses presentaba aumento de volumen de la región lateral izquierda del cuello. Los estudios clínicos, de imágenes, de citología por aspiración, medulograma y biopsia medular y biopsia de ganglio permitieron realizar el diagnóstico y estadiamiento para comenzar tratamiento con ciclofosfamida, doxorubicina, vincristina y prednisona más el anticuerpo monoclonal rituximab según protocolo para estos tumores. A dos meses de tratamiento se había logrado la reducción de las masas ganglionares. Se presenta el caso porque es de interés para especialistas y personal en formación.

Palabras clave: linfoma no hodgkin, linfoma de células b grandes difuso, informes de casos

Abstract

Diffuse B-cell lymphoma is the most common type of non-Hodgkin lymphoma in adults characterized by its aggressiveness and wide location. The first sign of its presence is a rapidly growing mass of lymph nodes. The case of a 64-year-old patient is presented, with a pathological history of arterial hypertension, ex-smoker, who was admitted because for 3 months she had increased volume of the left lateral region of the neck. Clinical studies, imaging, aspiration cytology, medullogram and spinal biopsy and lymph node biopsy allowed diagnosis and staging to begin treatment with cyclophosphamide, doxorubicin, vincristine and prednisone plus the monoclonal antibody rituximab according to the protocol for these tumors. Two months after treatment, the reduction of ganglionic masses had been achieved. The case is presented because it is of interest to specialists and training personnel.

Key words: lymphoma non-hodgkin, lymphoma large b-cell diffuse, case reports

Recibido: 2019-05-20 17:41:54

Aprobado: 2019-09-02 14:26:49

Correspondencia: Miguel Ángel Serra Valdés. Hospital General Docente Enrique Cabrera. La Habana. maserra@infomed.sld.cu

INTRODUCCIÓN

El aumento de la mortalidad por tumores malignos es uno de los desafíos que tiene la medicina en el presente siglo. En Cuba la tasa de mortalidad por tumores malignos estuvo en 221,3 x 100 000 habitantes de la población general según las estadísticas del Ministerio de Salud, con ligero predominio en el sexo masculino. Los tumores del sistema linfático y órganos hematopoyéticos tuvieron una mortalidad de 8,6 x 100 000 habitantes con ligero predominio del sexo masculino, sobre todo entre los 40 y 79 años.⁽¹⁾

Según las estadísticas actualizadas hasta el 2015 del Registro Nacional del Cáncer, la incidencia de los linfomas no Hodgkin en mayores de 20 años y masculinos se comportó en 10,7 x100 000 habitantes de la edad y sexo y en mujeres de 7,8 x 100 000 habitantes para la edad y sexo, con incremento a partir de los 50 años para ambos sexos.⁽¹⁾ Dicho registro aún no está totalmente actualizado hasta el 2018, por lo que no se dispone de estadísticas más recientes.

El linfoma difuso de células B es el tipo más común de linfoma no Hodgkin en adultos y se caracteriza por su agresividad y amplia localización. Por lo general, la primera señal de su presencia es una masa que crece rápidamente de nódulos linfáticos. Los signos y síntomas se parecen a los de otros subtipos, pero en estos enfermos es más probable que aparezcan síntomas, tanto B como derivados del tumor local. Hasta un 30% de los pacientes con linfoma difuso de linfocitos B grandes tienen una enfermedad localizada y en estadio I o II mínimo. Estos pacientes se pueden curar en ocasiones solo con radioterapia, pero el tratamiento inicial con quimioterapia suele ser más eficaz.⁽²⁻⁵⁾

El síndrome adénico clásico se estudia desde el pregrado hasta la especialidad, es de frecuente presentación en la práctica médica y tiene múltiples etiologías, ya sea infecciosa o no infecciosa. Dentro de las causas no infecciosas, el médico práctico debe tener presente al valorar el paciente que con mayor frecuencia se debe a linfomas, leucemias y metástasis de tumores primarios de localización cercana o a distancia. En estos momentos se tienen exámenes al alcance que garantizan el diagnóstico. La precisión diagnóstica oportuna y temprana ofrece a los pacientes mayores posibilidades terapéuticas y de sobrevida.

El objetivo de este artículo es mostrar un caso de linfoma de células B grandes difuso de interés para especialistas y personal en formación, no solo de clínicos y hematólogos, sino de los de medicina general integral, porque ellos están en el primer nivel de atención de los enfermos en el sistema nacional de salud.

PRESENTACIÓN DEL CASO

Se presenta el caso de una paciente de 64 años de edad, con antecedentes patológicos de hipertensión arterial, exfumadora, que fue ingresada porque desde hacía 3 meses presentaba aumento de volumen de la región lateral izquierda del cuello. Al examen físico realizado se palpaban adenopatías grandes en forma de paquetes en la región lateral izquierda del cuello y fosas supraclaviculares del mismo lado, no dolorosas y adheridas a planos profundos, ganglios palpables en regiones inguinales, mayores en región inguinal izquierda. No presentaba hepatomegalia, ni esplenomegalia. No hubo alteraciones al examen respiratorio ni cardiovascular.

Presión arterial (TA): 130/85. Frecuencia cardiaca (FC) 86 x min. Frecuencia respiratoria (FR): 17 x min. Temperatura 36,4 °C. (Figura 1).

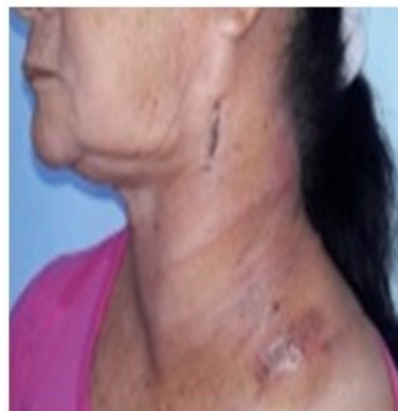

Figura 1. Aumento de volumen de los ganglios del cuello. Cicatrices de la exéresis para la biopsia

Exámenes complementarios en sala: Hematocrito (Hto): 042. Leucograma: normal. Velocidad de sedimentación globular (VSG): 38 mm/h. Colesterol: 7,71 mosm/l. Creatinina: 60 mosm/l. Ácido úrico: 234 mosm/l. Glucosa: 4,6 mosm/l.

Albúmina: 41 gr/l. Globulinas: 25 gr/l. Triglicéridos: 236 mosm/l. TGP: 40 Uds. TGO:33. Coagulograma: normal. Serología no reactiva. Virus de inmunodeficiencia humana (VIH): negativo.

Radiología de tórax: sin lesiones pleuropulmonares. Área cardiaca en límite máximo normal. No se definieron masas mediastinales. Ecografía de cuello: tiroides: LD: 14 x 16 x 38 mms. LI: 35 x 36 x 44 mms. Istmo: 3 mm. Paquete de adenopatías en región lateral izquierda y fosa supraclavicular con diámetros entre 34 x 20 y 44 x 33 mms. con patrón heterogéneo.

Tomografía axial multicorte (TAC multicorte de cuello/tórax/abdomen): mostró paquete de adenopatías de aproximadamente 71 x 58 mms. de aspecto patológico en región lateral izquierda del cuello que provocaron desplazamiento de las estructuras del cuello hacia el lado contralateral y otras con similares características en fosa supraclavicular del mismo lado. Adenopatías de 2

cms. en mediastino. No se presentó hepatoesplenomegalia. Adenopatías mayores de 2 cms. en región inguinal izquierda con iguales características. Órganos intrabdominales de características normales.

Se realizó biopsia por aspiración con aguja fina (BAAF) de ganglio del cuello y otra de ganglio supraclavicular: que mostró células atípicas no metastásicas que sugerían proceso linfoproliferativo. Se recomendó la exéresis de ganglio para biopsia.

Biopsia de ganglio cervical: el diagnóstico histológico definió un linfoma no Hodgkin difuso de células B grandes (LDCGB). Una invasión difusa por células de tamaño grande, núcleo de tamaño dos veces mayor que un linfocito normal, núcleo vesicular con nucléolos muy visibles y citoplasma basófilo). Inmunohistoquímica: CD 20+(Imagen 4), Ki67 más del 50 % de los núcleos, Mum 1 negativo, CD 5 negativo, Ciclina D1 negativo, CD 3 negativo, BCL2 negativo. Medulograma y biopsia medular: médula no infiltrada. (Figuras 2, 3 y 4).

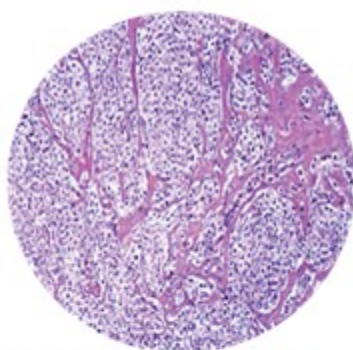


Figura 2. Histología (HE x 40)

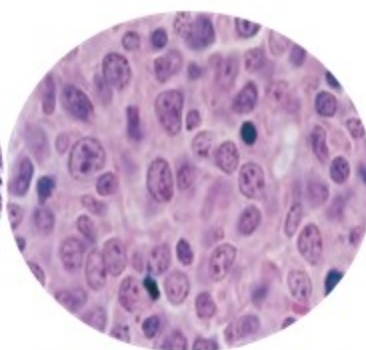


Figura 3. Histología (HE x 400)

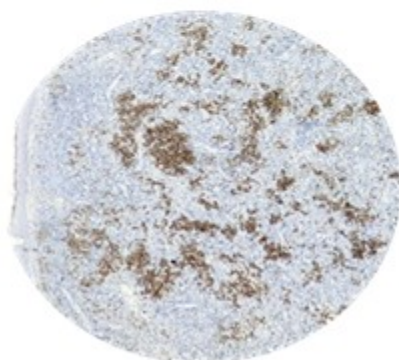


Figura 4. Inmunohistoquímica. Marcador CD 20+

El diagnóstico definitivo fue el de un linfoma no Hodgkin difuso de células B grandes. Estadio III A x. Se transfirió a la paciente al servicio de oncohematología, previa valoración de los especialistas, para inicio de tratamiento según protocolo establecido con ciclofosfamida, doxorubicina, vincristina y prednisona más el anticuerpo monoclonal rituximab⁽⁶⁾

Se obtuvo el consentimiento informado de la paciente para hacer público su caso con fines científicos y docentes. Consta en el expediente clínico y aprobado por el comité de ética de las investigaciones y el consejo científico de la Institución.

DISCUSIÓN

El diagnóstico de un linfoma debe ser histológico. Siempre que sea posible se debe tomar muestra ganglionar, ya que el ganglio linfático es el origen del linfoma y es en la adenopatía donde se realizará con mayor seguridad tanto el diagnóstico como su caracterización detallada. El estudio citológico tras punción aspirativa con aguja fina no permite un análisis detallado del ganglio, de su estructura y composición celular, aunque es orientador de un proceso linfoproliferativo para el citopatólogo y para el médico de asistencia, como lo fue en este caso.⁽⁷⁾

El linfoma difuso de células grandes B (LDCGB), dentro de los linfomas no hodgkiniano, es el tipo más frecuente en los países occidentales, entre el 30 y el 50 % de todos los linfomas. Aunque se considera como una sola categoría en la clasificación de la Organización Mundial de la Salud (OMS) en realidad constituye una entidad heterogénea, en la que se incluyen diferentes tipos de linfomas que tienen en común su origen celular y un curso clínico agresivo. Aparece con mayor frecuencia en varones que en mujeres (relación: 1,3/1). La edad media se sitúa alrededor de los 55 años, si bien se pueden presentar en todas las edades. En los últimos años se ha asistido a un incremento de la incidencia de este tipo de linfoma, en lo que probablemente pueden jugar un papel algunos factores de carácter ambiental, aunque se relacionan muchos factores posibles en su etiopatogenia como: inmunodeficiencias congénitas y adquiridas, enfermedades con base autoinmune como las del tejido conectivo, exposición prolongada a agentes físicos y químicos (la paciente es campesina, trabajadora en cultivos donde también se utilizan insecticidas y fertilizantes), transformación de otro proceso de

tipo linfoide y agentes virales. La biopsia de médula ósea muestra infiltración por el linfoma en alrededor de la tercera parte de los enfermos.⁽⁶⁾ La aparición de células del linfoma en la sangre periférica es poco habitual (menos del 10% de casos). La VSG acelerada es indicador de la actividad de la enfermedad que disminuye según la respuesta al tratamiento. Ocasionalmente se puede encontrar hipercalcemia y la LDH puede estar aumentada.^(2-4,8-11) En este caso no contempla la LDH por falta de reactivo.

El pronóstico de estos linfomas no es favorable. Las complicaciones más frecuentes de la quimioterapia, según los autores revisados son: mucositis, náuseas, vómitos, diarreas y alopecia. Tales complicaciones, sin embargo, son fácilmente tratables y habitualmente reversibles. El síndrome de lisis tumoral, aunque no tan frecuente como en el linfoma de Burkitt, debe tenerse en cuenta, en especial en los pacientes con alta masa tumoral. La pancitopenia es la complicación hematológica más frecuente y su intensidad guarda relación con la dosis y el número de ciclos de quimioterapia administrados. Las infecciones ligadas a la neutropenia pueden ser graves. Mayor gravedad tienen las complicaciones pulmonares, cardíacas, renales o neurológicas asociadas al empleo de algunos citostáticos.^(2,6,10,12)

Existen tres variantes morfológicas: centroblástico, inmunoblástico y de células anaplásicas. Con frecuencia se afecta el gen bcl-6 del cromosoma 3 (40% casos), pero también se afecta bcl-2 en el 20-30% de ellos. La OMS agrupa diversas variantes del LBDCG, que incluyen el linfoma difuso de células grandes mediastínico primario o tímico, en el que hay que plantearse el diagnóstico diferencial con el linfoma de Hodgkin, ya que suele afectar a mujeres en la cuarta década de la vida. Otra variedad es el linfoma B rico en células T (suele presentar hepatoesplenomegalia y tiene peor pronóstico), el LBDCG primario del SNC, el LBDCG primario cutáneo de la pierna, el asociado a enfermedades inflamatorias, el intravascular o el linfoma primario de efusiones y cavidades (se relaciona con el herpes virus tipo 8, entre otras variedades).^(2,4,7)

En algunos textos aparecen formas especiales del linfoma de células B grandes difuso y son linfomas de células grandes esclerosantes del mediastino, linfoma B intravascular de células grandes y linfoma B con rasgos intermedios entre linfoma difuso de células grandes y linfoma

de Burkitt.^(8,9)

En estos momentos, a dos meses de iniciado el tratamiento, la paciente ha experimentado reducción de las masas ganglionares del cuello y refiere sentirse mejor. No han aparecido ganglios patológicos nuevos. Su estado general ha mejorado.

El diagnóstico oportuno de estos linfomas, utilizando los elementos clínicos, de laboratorio, de imágenes y los estudios histopatológicos permite el abordaje terapéutico en mejores etapas para obtener mejores resultados, a pesar de ser una neoplasia agresiva y de mal pronóstico general. Un buen interrogatorio y examen físico son fundamentales junto a la detección de factores de riesgo para un diagnóstico presuntivo desde la atención primaria de salud que puede ser completado en la atención hospitalaria.

Conflicto de intereses: los autores declaran la no existencia de conflictos de intereses relacionados con el estudio.

Contribución de los autores:

Idea conceptual: Miguel Ángel Serra Valdés.

Análisis estadístico: Miguel Ángel Serra Valdés.

Revisión de la literatura: Miguel Ángel Serra Valdés, Yasniel Borrego Moreno, Marleny Viera García.

Escritura del artículo: Miguel Ángel Serra Valdés.

Revisión crítica: Yasniel Borrego Moreno, Marleny Viera García

Financiación: Hospital General Docente Enrique Cabrera. La Habana.

REFERENCIAS BIBLIOGRÁFICAS

1. Ministerio de Salud Pública. Anuario Estadístico de Salud 2018 [Internet]. La Habana: Dirección Nacional de Estadísticas; 2019 [citado 5 Sep 2019]. Disponible en: <http://www.sld.cu/sitios/dne/>

2. López A, Bosch F. Linfoma difuso de células B grandes. En: Farreras R. Medicina Interna. 18va. ed. España: Elsevier; 2016: p. 1663-7

3. Campo E. Non-hodgkin lymphomas: mature b-cell neoplasms. En: Campo E. Clinical Hematology. 4ta. ed. España: Elsevier; 2015: p. 327-40

4. Philip J, Bierman Y, Armitage JO. Linfoma difuso de linfocitos b grandes. En: Philip J, Bierman Y, Armitage JO. Goldman-Cecil. Tratado de Medicina Interna. 21a. ed. Barcelona: Elsevier; 2017: p. 1264-66

5. Moré JC, Hernández D, Santo Y. Linfoma difuso de células B grandes. *Mediciego* [revista en Internet]. 2017 [citado 29 May 2018];23(2):[aprox. 5p]. Disponible en: <http://www.revmediciego.sld.cu>

6. Beltrán BE, De La Cruz JA. Características clínicas y sobrevida de los pacientes con linfoma de células grandes B difuso tratados con R-CHOP [Internet]. Lima: Universidad Ricardo Palma; 2017 [citado 23 Oct 2018]. Disponible en: http://repositorio.urp.edu.pe/bitstream/handle/urp/1057/Brady_Beltrán.pdf?sequence=1&isAllowed=y

7. San Miguel JF, Sánchez FM. Linfomas no Hodgkin. En: San Miguel JF, Sánchez FM. Hematología. Manual Básico razonado. 3ra. ed. España: Elsevier; 2014: p. 141-52

8. Grimm K, Omalley DP. Aggressive B cell lymphomas in the 2017 revised WHO classification of tumors of hematopoietic and lymphoid tissues. *Andiagpathol*. 2018;38(1):6-10

9. Castillo JJ. Linfoma de células grandes b difuso, epstein-barr virus positivo. *Rev Fac Med Hum* [revista en Internet]. 2017 [citado 23 Dic 2018];17(3):[aprox. 10p]. Disponible en: <https://www.revistas.urp.edu.pe/index.php/rfmh/article/download/1196/1090>

10. Armitage JO, Gascoyne RD, Lunning MA, Cavalli F. Non-Hodgkin lymphoma. *Lancet*. 2017;390(10091):298-310

11. Al Hamadani M, Habermann TM, Cerhan JR, Macon WR, Maurer MJ, Go RS. Non-Hodgkin lymphoma subtype distribution, geodemographic patterns, and survival in the US: a longitudinal analysis of the National Cancer Data Base from 1998 to 2011. *Am J Hematol*. 2015;90(9):790-5

12. Guevara NM, Jaramillo PE, Rendón, J, Gaviria LM. Caracterización de factores pronósticos en pacientes con linfoma B difuso de células

grandes. Acta Médica Colombiana [revista en Internet]. 2014 [citado 23 Sep 2018];39(2):[aprox.

10 p]. Disponible en: <https://www.redalyc.org/articulo.oa?id=163131492009>