



Presentaciones de casos

# Pseudoquiste de páncreas. Presentación de un caso y revisión de la literatura

## Pancreatic Pseudocyst. Case Report and Literature Review

José Alberto Puerto Lorenzo<sup>1</sup>  Lidia Torres Aja<sup>1</sup>  Eslinda Cabanes Rojas<sup>1</sup> 

<sup>1</sup> Hospital General Universitario Dr. Gustavo Aldereguía Lima, Cienfuegos, Cienfuegos, Cuba

### Cómo citar este artículo:

Puerto-Lorenzo J, Torres-Aja L, Cabanes-Rojas E. Pseudoquiste de páncreas. Presentación de un caso y revisión de la literatura. **Revista Finlay** [revista en Internet]. 2020 [citado 2026 May 15]; 10(3):[aprox. 6 p.]. Disponible en: <https://www.revfinlay.sld.cu/index.php/finlay/article/view/824>

### Resumen

El pseudoquiste pancreático es una complicación local debido a la ruptura del conducto pancreático en pancreatitis aguda o crónica, trauma u obstrucción del conducto pancreático. Su incidencia es de 1:100,000/año y la prevalencia de 6,0 % a 18,5 %. Las formas agudas suelen resolverse espontáneamente en más del 40 % de los casos y las crónicas habitualmente no desaparecen de manera espontánea y tienen mayor riesgo de complicaciones. Pueden ser drenados por métodos quirúrgicos, laparoscópicos, percutáneos y endoscópicos. Se presenta el caso de un paciente de sexo masculino que acudió a la consulta de cuerpo de guardia de cirugía por presentar dolor abdominal en epigastrio acompañado de abundantes vómitos y un ligero tinte ictérico. Se estudió el caso y se programó cirugía electiva, se realizó apertura de la cara anterior y posterior de estómago. Se realizó la técnica quirúrgica de Juracz, una cistogastrostomía. El paciente lleva 1 año de operado con evolución favorablemente. Por lo poco frecuente del caso se decide su publicación.

**Palabras clave:** pseudoquiste pancreático, informe de casos

### Abstract

Pancreatic pseudocyst is a local complication due to rupture of the pancreatic duct in acute or chronic pancreatitis, trauma or obstruction of the pancreatic duct. Its incidence is 1: 00,000 year and the prevalence is 6.0 % to 18.5 %. Acute forms usually resolve spontaneously in more than 40 % of cases and chronic forms usually do not disappear spontaneously and are at higher risk of complications. They can be drained by surgical, laparoscopic, percutaneous, and endoscopic methods. A case of a male patient who attended the surgery guard office due to abdominal pain in the epigastrium accompanied by abundant vomiting and a slight icteric tinge, it is presented. The case was studied and elective surgery was scheduled, opening of the anterior and posterior face of the stomach was performed. The Juracz surgical technique, a cystogastrostomy, was performed. The patient has been operated on for 1 year with a favorable evolution. Due to the rare nature of the case, its publication is decided.

**Key words:** pancreatic pseudocyst, case report

**Recibido:** 2020-03-27 09:07:19

**Aprobado:** 2020-09-01 10:49:08

**Correspondencia:** José Alberto Puerto Lorenzo. Hospital General Universitario Dr. Gustavo Aldereguía Lima. Cienfuegos. [jose.puerto@gal.sld.cu](mailto:jose.puerto@gal.sld.cu)

## INTRODUCCIÓN

El pseudoquiste pancreático (PQP) es una complicación local debido a la ruptura del conducto pancreático en pancreatitis aguda o crónica, trauma u obstrucción del conducto pancreático. Este daño del conducto conlleva a la acumulación del jugo pancreático, el cual es encerrado por una pared no epitelizada en un período de 4 a 6 semanas donde se forma el pseudoquiste.<sup>(1)</sup>

La incidencia del PQP es de 1:100,000/año y la prevalencia de 6,0 % a 18,5 %.<sup>(1)</sup> El PQP aparece entre el 20 y el 40 % de los casos de pancreatitis crónica, 70 a 78 % de pancreatitis postalcohólica, entre el 6 y el 16 % de pancreatitis crónica idiopática y de 6 a 8 % en casos de pancreatitis de etiología biliar.<sup>(1)</sup> Constituyen causas poco frecuentes los traumatismos. El trauma es responsable del 3 al 8 % de los PQP en adultos y de casi todos los casos en niños<sup>(2)</sup> resultado de inflamación pancreática o disrupción ductal.

Las formas agudas (< 6 semanas) suelen resolverse espontáneamente en más del 40 % de casos; los PQP crónicos (> 6 semanas) habitualmente no desaparecen espontáneamente y tienen mayor riesgo de complicaciones. Según el tamaño, el 90 % de los PQP son menores de 4 cm., pero solo el 20 % de los PQP son mayores de 6 cm. y se resuelven espontáneamente; más del 65 % de los mayores de 6 cm. de diámetro se operan, en comparación con solo el 40 % de los de menor tamaño.<sup>(3)</sup>

Los PQP debidos a pancreatitis crónica se resuelven espontáneamente en un 9 % pero los secundarios a traumatismo tienen el menor porcentaje de regresión espontánea.<sup>(3)</sup> Siendo el traumatismo una de las causas menos comunes del pseudoquiste pancreático y a pesar de contar en la actualidad con estas técnicas de drenaje menos invasivas, el drenaje quirúrgico abierto es una opción inicial para el manejo, sobre todo, en regiones donde los métodos menos invasivos no siempre estén disponibles.<sup>(2)</sup>

Cuando los pseudoquistes expresan manifestaciones clínicas, los síntomas más frecuentes independientemente de su origen son: dolor (75 %), náuseas (50 %), fiebre y pérdida de peso. Es frecuente encontrar al examen masa palpable, generalmente epigástrica y menos frecuentemente ictericia. Cuando se complican, pueden producir una obstrucción del tránsito entérico, biliar o vascular, además pueden

provocar un pseudoaneurisma, sangrar, infectarse o romperse.<sup>(3,4)</sup>

Las indicaciones de drenaje de estos pseudoquistes son: dolor persistente, obstrucción gástrica o duodenal, obstrucción biliar, ascitis, derrame pleural, aumento de tamaño progresivo durante el seguimiento imagenológico, signos de infección o sangrado, la posibilidad de malignidad quística pancreática y el tamaño >6 cm. pero con respecto al tamaño hay resultados divergentes dado que, si están completamente asintomáticos, no ameritarían manejo.<sup>(3)</sup>

Los pseudoquistes pancreáticos (PQP) pueden ser drenados por métodos quirúrgicos, laparoscópicos, percutáneos y endoscópicos.<sup>(1,2)</sup> Tradicionalmente, el manejo quirúrgico era el tratamiento de elección, pero debido al desarrollo de las técnicas endoscópicas en los últimos años el manejo ha evolucionado a abordajes mínimamente invasivos.<sup>(5)</sup>

Los pseudoquistes pancreáticos (PQP) pueden ser drenados endoscópicamente por un abordaje transpapilar o transmural según esté comunicado con el conducto pancreático principal y algunas veces puede ser necesaria la combinación de ambos métodos.<sup>(6)</sup>

El drenaje transmural se logra insertando un endoprótesis entre el pseudoquiste pancreático y la luz gástrica (cistogastrostomía) o duodenal (cistoduodenostomía), se puede realizar por vía endoscópica directa como un procedimiento semiciego si hay un abultamiento gástrico o duodenal producido por el quiste o bajo visión ecoendoscópica con tasas significativamente más altas de éxito.<sup>(6,7)</sup>

El drenaje transmural guiado por ecoendoscopia se puede realizar bajo visión ultrasonográfica sola o combinada con fluoroscopia; la ecoendoscopia es necesaria para guiar la aguja dentro de la cavidad quística y la fluoroscopia es necesaria para confirmar el acceso dentro de la cavidad quística por inyección de medio de contraste, para el enrollamiento de la guía hidrofílica en la cavidad y mientras se libera la endoprótesis.<sup>(1,6,7)</sup>

La forma de los pseudoquistes suele ser redondeada u ovalada. Un 90% de ellos son únicos, sin embargo, tras una pancreatitis de origen alcohólico son más frecuentes los pseudoquistes múltiples.<sup>(3)</sup>

Su tamaño puede variar entre 1 y 30 cm. y su volumen oscilar 50 y 6.000 ml. <sup>(3)</sup> Se consideran grandes cuando son mayores de 5cm. <sup>(3)</sup>

Si los pseudoquistes son grandes, su resolución espontánea es más rara y con mayor facilidad se complican. Por lo general los pseudoquistes de 5 cm. o menos pueden resolverse espontáneamente. <sup>(8)</sup> Decidir el momento en el cual tratar un pseudoquiste puede ser complicado, ya que grandes pseudoquistes diagnosticados en el curso de una pancreatitis aguda pueden no requerir tratamiento quirúrgico. Clásicamente se consideraba que un pseudoquiste debería ser drenado cuando sea mayor de 6 cm. y persista por más de 6 semanas. <sup>(8)</sup>

Pueden ser intrapancreáticos (generalmente de pequeño tamaño) o extrapancreáticos. Los extrapancreáticos por lo común suelen estar en la vecindad de la glándula pancreática y se deben a la disrupción del sistema canalicular. En su contenido suele haber gran cantidad de enzimas pancreáticas y detritus inflamatorios. <sup>(1,3)</sup>

Los cultivos por punción-aspiración demuestran infección entre el 20-50% de los PQP <sup>(8)</sup> y a pesar de ser una complicación local, posee riesgo de repercusión sistémica y compromiso de las funciones vitales.

Hoy en día se tiende a una vigilancia estrecha y a indicar el tratamiento cuando el pseudoquiste perpetúa los síntomas, crece o se complica. El drenaje de los pseudoquistes puede ser quirúrgico, percutáneo o endoscópico. Antiguamente el tratamiento quirúrgico abierto era considerado el procedimiento de elección, aunque no estaba exento de una importante morbimortalidad. <sup>(9)</sup>

Las técnicas de mínimo acceso son consideradas en la actualidad como los métodos de elección para el tratamiento del PQP, debido a su alta efectividad, baja morbimortalidad, escasa estancia hospitalaria y menores costos asociados. Dentro de estas técnicas se incluye el drenaje endoscópico (DE) y el percutáneo (DP). <sup>(9)</sup>

## PRESENTACIÓN DEL CASO

Se presenta el caso de un paciente de sexo masculino, de 72 años de edad, de color de piel blanca, de procedencia urbana, con antecedente de padecer hipertensión arterial (HTA) y cardiopatía isquémica desde hacía varios años para lo cual llevaba tratamiento, además de tener varios ingresos por pancreatitis crónica en el Servicio de Cirugía. Ahora ingresaba con dolor abdominal en epigastrio acompañado de abundantes vómitos y un ligero tinte icterico en piel y mucosas, lo cual le provocaba un intenso prurito, se examinó y se indicaron complementarios, diagnosticándose un pseudoquiste de páncreas, por lo que se decide su ingreso para tratamiento quirúrgico.

### Examen físico

Al examen físico el abdomen se encontraba suave, depresible, doloroso a la palpación de forma difusa, palpándose un aumento de volumen en región del epigastrio móvil y de consistencia renitente, RHA presente.

Frecuencia cardíaca (FC): 86X'

Presión arterial (PA): 130/80 mmHg. Se observó coloración amarilla de piel y mucosa.

### Complementarios realizados:

Hemoglobina (Hb):12,4g/L.

Hematocrito (Hto):0.48.

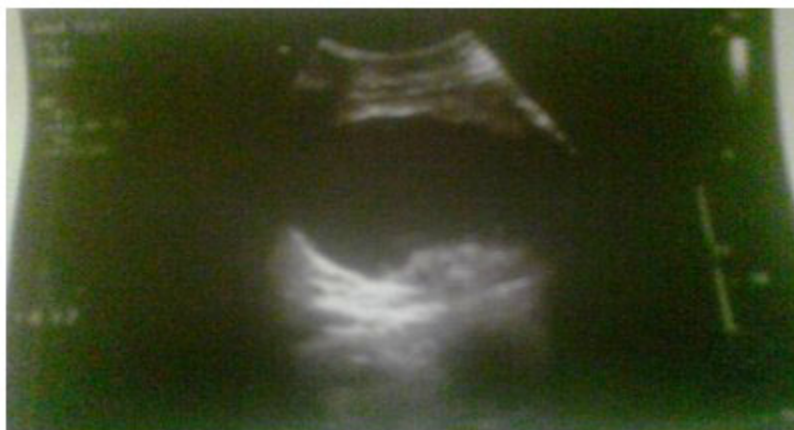Glicemia: 4,8 mmo/L.

Creatinina: 79 mmo/L.

Amilasa sérica: 498 mmo/L.

Pruebas funcionales hepáticas aumentadas.

Ultrasonido (UTS) abdominal: se observó hígado de tamaño normal, con aumento de su ecogenicidad por esteatosis grado II. Vesícula y bazo normales. Páncreas heterogéneo, con ligero aumento de tamaño fundamentalmente de la cabeza, donde se observó imagen ecolúcida grande de 5 x 3,5 cm. sin dilatación de conductos, ambos riñones se observaron normales, no se visualizó derrame pleural. (Figura 1).

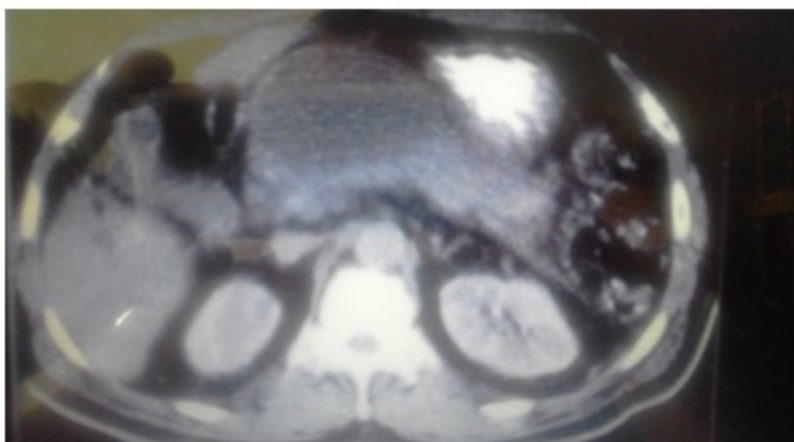


**Figura. 1** Imagen ecolúcida sugestiva de pseudoquiste de páncreas por UTS abdominal

Rayos (Rx) de tórax AP: sin alteraciones en partes óseas. Se observó un pequeño derrame pleural bilateral. Sin lesiones mediastinales. Índice cardiotorácico normal.

La tomografía axial computarizada (TAC) de abdomen con vía oral y endovenosa contrastada mostró: páncreas aumentado de tamaño, contornos irregulares, sin dilatación de conductos, densidad heterogénea, ocupando la cabeza se

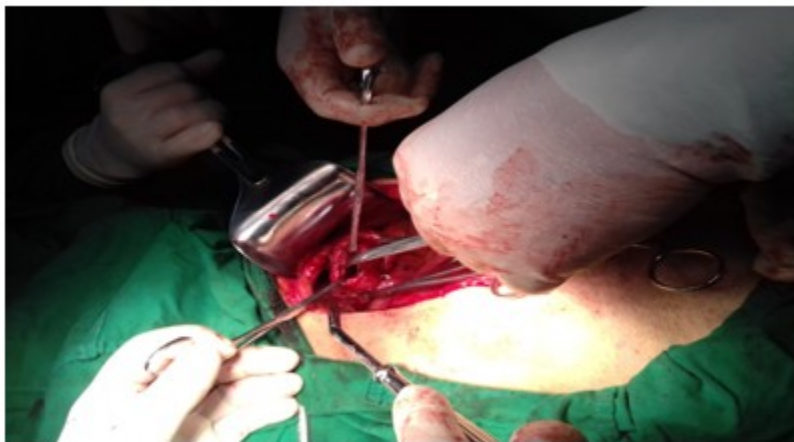observa imagen hipodensa, ovalada de contornos posteriores, resto preciso, con pared de igual comportamiento que realza tras la administración de contraste, la densidad líquida medía aproximadamente 75x 94x40 mm, dicha lesión crecía en sentido anterior con elevación del lóbulo izquierdo del hígado, compresión y desplazamiento del estómago hacia adelante. Sin derrame pleural ni líquido libre en cavidad. (Figura 2).



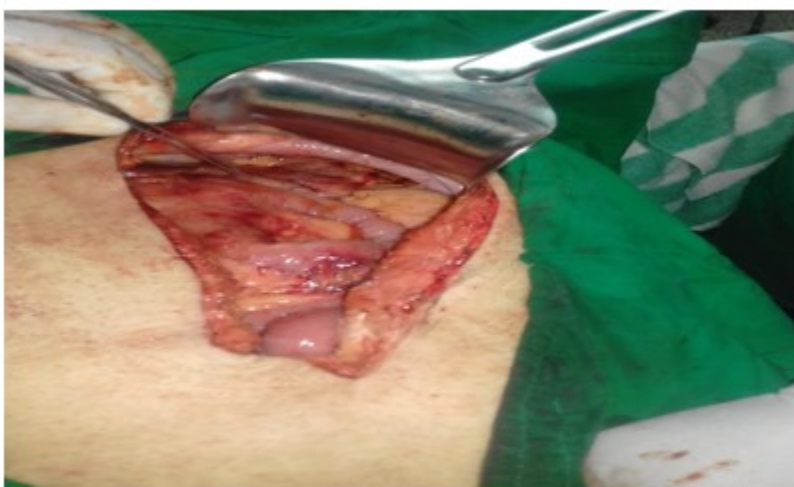**Figura 2.** Imagen hipodensa sugestiva de pseudoquiste de páncreas por TAC de abdomen contrastada

Después de realizados todos los complementarios se confirmó el diagnóstico de un pseudoquiste de páncreas, por lo que se anuncia al salón electivo y en el transoperatorio,

se observó un abombamiento en la cara anterior del estómago, se realizó apertura de su cara anterior y posterior saliendo aproximadamente 1200 cc de contenido líquido. (Figuras 3 y 4).



**Figura 3.** Imagen que muestra apertura de la pared posterior del estómago



**Figura 4.** Imagen que muestra pared anterior del estómago suturada

Se realizó la técnica quirúrgica de *Juracz*, una cistogastrostomía. El paciente lleva 1 año operado con evolución favorable.

## DISCUSIÓN

La infección del PQP puede instaurarse por diversas vías: hematógena, transmural (paredes colónicas), linfática, biliar, conducto pancreático principal o debido a iatrogénica. Los gérmenes que se han aislado con más frecuencia han sido *Escherichia coli* y *Klebsiella sp.* El PQP colecta jugo rico en enzimas, ocasionado por la ruptura de los conductos. En el adulto un porcentaje de

aproximadamente 3 a 8 % se desarrolla por un traumatismo pancreático.<sup>(1,9,10)</sup> En este caso presentado el pseudoquiste se instauró por ruptura del conducto pancreático principal provocado por la pancreatitis crónica.

Los PQP pueden ser únicos (90 % de los casos) o múltiples.<sup>(1,3)</sup> En este paciente el PQP era único. El cuadro clínico depende de la localización y del tamaño del pseudoquiste; cuando son mayores de 4 cm. suelen originar dolor epigástrico o irradiado en cinturón, náuseas, vómitos y anorexia o clínica de obstrucción de víscera hueca con distensión abdominal o ictericia.<sup>(1,8)</sup>

La ecografía abdominal suele confirmar el diagnóstico y permite conocer con exactitud el tamaño del pseudoquiste. También son útiles la tomografía y la endoscopia; la tomografía demuestra la relación con la pared gástrica y la extensión.<sup>(8)</sup>

En el paciente estudiado el PQP era mayor de 4 cm., diagnosticado por ultrasonido abdominal y tomografía contrastada con proyección hacia el estómago.

En ausencia de complicaciones, la conducta inicial ante un pseudoquiste de páncreas es expectante, hasta al menos transcurridas 6 semanas desde el diagnóstico; que se considera el tiempo en que se consigue la madurez de la pared de este, es decir, la formación de una estructura fibrótica estable que encapsula la colección líquida. Antes de las 6 semanas solo se tratan precozmente los pseudoquistes mayores de 4-5 centímetros de diámetro en los que existe una relación entre el aumento de tamaño y el empeoramiento de las manifestaciones clínicas; ocurriendo así en este paciente estudiado.<sup>(7)</sup>

Las modalidades de tratamiento van desde la mera observación, en caso de descubrimiento fortuito de un PQP asintomático, hasta la intervención, abierta o mínimamente invasiva. El drenaje endoscópico suele ser un tratamiento efectivo.<sup>(11)</sup>

Si aparece una complicación hemorrágica o séptica, ruptura o dudas sobre su benignidad, es aconsejable el tratamiento quirúrgico, que suele ser la anastomosis con un órgano de vecindad.<sup>(9,11)</sup>

Según la topografía del pseudoquiste, existen diferentes técnicas quirúrgicas: desde el drenaje externo y la cirugía abierta (cistoyunoanastomosis, cistogastroanastomosis, resección del pseudoquiste.), hasta la cirugía laparoscópica (cistogastrostomía intraluminal, cistogastrostomía anterior, cistoyunoanastomosis) y endoscópica<sup>(9,11)</sup> La indicación de cuál técnica realizar depende del tipo de pseudoquiste, el tiempo de evolución, la ubicación, el estado general del paciente y de la experiencia del cirujano, pues claramente existen técnicas que requieren de un equipo altamente entrenado.

En el paciente del estudio se demostró la cercanía entre el quiste y la pared posterior del estómago, llevándose a cabo una cistogastrostomía sin complicaciones, a pesar de

las tasas de complicaciones reportadas. (5 %)<sup>(10)</sup>

El drenaje externo, es importante solo en aquellos pacientes graves, en que el pseudoquiste provoca un estado séptico y en donde el drenaje resulta imperioso. Entre sus principales complicaciones se encuentran la recidiva (70 %) y la fístula pancreática externa, ambas de difícil manejo.<sup>(11)</sup>

Las complicaciones más frecuentemente asociadas con el tratamiento quirúrgico en estos pacientes son: sangrado, infección, neumoperitoneo, embolismo aéreo y perforación<sup>(5,11)</sup> las cuales no se presentaron en el paciente estudiado.

**Conflicto de intereses:** Los autores declaran la no existencia de conflictos de intereses relacionados con el estudio.

#### **Contribución de los autores:**

Idea conceptual: José Alberto Puerto Lorenzo, Lidia Torres Aja.

Revisión de la literatura: José Alberto Puerto Lorenzo, Lidia Torres Aja, Eslinda Cabanes Rojas.

Escritura del artículo: José Alberto Puerto Lorenzo, Lidia Torres Aja.

Revisión crítica: Lidia Torres Aja.

**Financiación:** Hospital General Universitario Dr. Gustavo Aldereguía Lima. Cienfuegos. Cuba.

#### **REFERENCIAS BIBLIOGRÁFICAS**

1. Urbina IM, Navarrete LE. Pseudoquiste Pancreático. *Medicinas Uta* [Internet]. 2018 [citado 24 Feb 2020];1(4):[aprox. 5p]
2. Santiago F, Tadeo A, González G, Sánchez EA. Pseudoquiste Pancreático Post-traumático en tauromaquia. *Rev Chil Cir* [revista en Internet]. 2016 [citado 24 Feb 2020];68(2):[aprox. 3p]. Disponible en: [https://scielo.conicyt.cl/scielo.php?script=sci\\_arttext&pid=S0718-40262016000200011&lng=es.html](https://scielo.conicyt.cl/scielo.php?script=sci_arttext&pid=S0718-40262016000200011&lng=es.html) <http://dx.doi.org/10.4067/S0718-40262016000200011>
3. Guardado F, Azuara AJ, Ardisson FJ, Guerrero LA, Villanueva E, Gómez NA. Pseudoquiste

pancreático. Revisión y reporte de caso. *Cir Cir*. 2014;82(4):425-31

4. Solarana JA, Rodríguez Y, Rodríguez M, Pérez A, Silva S. Pseudoquiste pancreático con drenaje percutáneo sin recidiva. A propósito de un caso. *CCM [revista en Internet]*. 2019 [citado 24 Feb 2020];23(2):[aprox. 8p]. Disponible en: [http://scielo.sld.cu/scielo.php?script=sci\\_arttext&pid=S1560-43812019000200658&lng=es](http://scielo.sld.cu/scielo.php?script=sci_arttext&pid=S1560-43812019000200658&lng=es)

5. Alonso M, Lúquez A, Ruiz OF. Drenaje de pseudoquiste pancreático guiado por ecoendoscopia sin fluoroscopia: serie de casos. *Rev Colom Gastroenterol [revista en Internet]*. 2017 [citado 24 Feb 2020];32(2):[aprox. 5p]. Disponible en: <https://www.redalyc.org/jatsRepo/3377/337754718009/337754718009.pdf>

6. Nabi Z, Basha J, Reddy DN. Endoscopic management of pancreatic fluid collections-revisited. *World J Gastroenterol*. 2017;23(15):2660-72

7. Gabrielli M, Paz C, Troncoso P, Cárcamo C, Venturelli A, Felmer O. Manejo endoscópico del pseudoquiste pancreático. *Cuad Cir [revista en Internet]*. 2007 [citado 24 Feb 2020];21(1):[aprox. 4 p]. Disponible en: [https://www.researchgate.net/profile/Carlos\\_Carcamo/publication/237588908\\_Manejo\\_endoscopico\\_del\\_pseudoquiste\\_pancreatico/links/55b612fc08ae092e9655b3ac.pdf](https://www.researchgate.net/profile/Carlos_Carcamo/publication/237588908_Manejo_endoscopico_del_pseudoquiste_pancreatico/links/55b612fc08ae092e9655b3ac.pdf)

[https://www.researchgate.net/profile/Oscar\\_Pi/publication/305626372\\_Pseudoquiste\\_pancreatico\\_gigante/links/5a2be55b45851552ae7c7691/Pseudoquiste-pancreatico-gigante.pdf](https://www.researchgate.net/profile/Oscar_Pi/publication/305626372_Pseudoquiste_pancreatico_gigante/links/5a2be55b45851552ae7c7691/Pseudoquiste-pancreatico-gigante.pdf)

8. Díaz O, Rodríguez ME, Jurit LE, Guasch G, Bezerra I. Pseudoquiste pancreático gigante. *Rev Fac Cienc Méd Sorocaba [revista en Internet]*. 2016 [citado 24 Feb 2020];8(2):[aprox. 2p]. Disponible en: [https://www.researchgate.net/profile/Oscar\\_Pi/publication/305626372\\_Pseudoquiste\\_pancreatico\\_gigante/links/5a2be55b45851552ae7c7691/Pseudoquiste-pancreatico-gigante.pdf](https://www.researchgate.net/profile/Oscar_Pi/publication/305626372_Pseudoquiste_pancreatico_gigante/links/5a2be55b45851552ae7c7691/Pseudoquiste-pancreatico-gigante.pdf)

9. Salazar F, Pereira F, Venales Y. Drenaje endoscópico y percutáneo del pseudoquiste pancreático infectado. Reporte de casos. *Rev GEN [revista en Internet]*. 2018 [citado 24 Feb 2020];72(2):[aprox. 3p]. Disponible en: <http://revistagen.org/index.php/GEN/article/download/394/pdf>

10. Zerem E, Hauser G, Loga S, Kunosic S, Jovanovic P, CMkic D. Minimally invasive treatment of pancreatic pseudocysts. *World J Gastroenterol*. 2015;21(22):6850-60

11. Tyberg A, Karia K, Gabr M, Desai A, Doshi R, Gaidehane M, et al. Management of pancreatic fluid collections: A comprehensive review of the literature. *World J Gastroenterol*. 2016;22(7):2256-70