

Imágenes en la medicina

Glaucoma secundario a neurofibromatosis tipo-1

Secondary Glaucoma in Neurofibromatosis Type-1

Anay Martínez Díaz¹ Marina de la Barca Leonard¹ Yaney González Yglesias¹

¹ Hospital General Universitario Dr. Gustavo Aldereguía Lima, Cienfuegos, Cienfuegos, Cuba, CP: 55100

Cómo citar este artículo:

Martínez-Díaz A, de-la-Barca-Leonard M, González-Yglesias Y. Glaucoma secundario a neurofibromatosis tipo-1. **Revista Finlay** [revista en Internet]. 2012 [citado 2026 May 15]; 2(1):[aprox. 2 p.]. Disponible en: <https://www.revfinlay.sld.cu/index.php/finlay/article/view/88>

Recibido: 2011-11-22 21:50:36

Aprobado: 2012-02-01 14:32:48

Correspondencia: Anay Martínez Díaz. Hospital General Universitario Dr. Gustavo Aldereguía Lima, Cienfuegos anay.martinez@gal.sld.cu

Paciente de 59 años de edad, mestizo, de procedencia rural, con antecedentes de neurofibromatosis tipo 1, aquejado de trauma contuso del ojo derecho desde hace varios años, por lo que acudió a consulta de oftalmología, refiriendo disminución lenta de la visión. Al examen físico se constató una agudeza visual de 0.6 en ambos ojos, disminución concéntrica del campo visual en la perimetría por confrontación. El examen objetivo dejó ver en los anexos una pingüécula en ojo derecho (OD) y pterigion grado II en ojo izquierdo (OI); en segmento anterior, múltiples nódulos de Lisch en el iris de ambos ojos (Fig. 1 y 2) y pupila ligeramente midriática en OD, pero reactiva. La gonoscopia permitió observar tejido neurofibromatoso en el ángulo y algunas sinéquias en los cuatro cuadrantes. La

oftalmoscopia a distancia arrojó facoesclerosis de ambos cristalinos, discretamente mayor en OD. En la oftalmoscopia directa se observó el nervio óptico con sus bordes bien definidos, excavación fenestrada de 0,6 décimas en OD y 0,7-0,8 en OI, rechazo nasal de vasos y disminución del anillo neuroretinal, atrofia peripapilar temporal y mácula sin alteraciones. Las tensiones oculares fueron de 25 mmHg en OD y de 27 mmHg en OI. Las paquimetrías mostraron valores de 551 micras OD y 554 micras OI, sin variaciones de la presión corregida. En la perimetría Humphry se halló un escotoma arqueado en OD y un defecto superior arqueado en el OI. Se concluyó el caso con los diagnósticos de catarata presenil incipiente y glaucoma secundario a neurofibromatosis tipo 1.

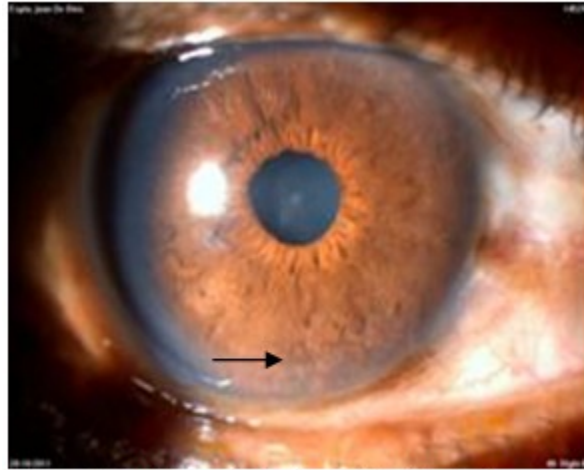


Figura 1. Nódulos de Lisch en iris del ojo derecho.

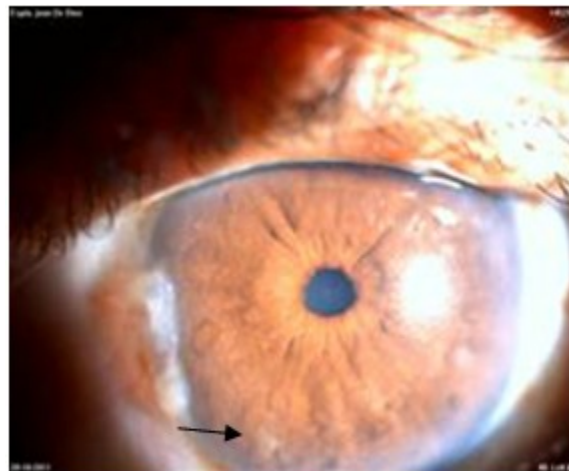


Figura 2. Nódulos de Lisch en iris de ojo izquierdo.

REFERENCIAS BIBLIOGRÁFICAS

1. Grobmyer SR, Reith JD, Shahlaee A, Bush CH, Hochwald SN. Malignant Peripheral Nerve Sheath Tumor: molecular pathogenesis and current management considerations. *J Surg Oncol.* 2008;97(4):340-349

2. Castroviejo P, Pascual P, Velázquez R, Viaño J, García JM, Botella MP. Neurofibromatosis tipo 1 y gliomas de vías ópticas. Una serie de 80 pacientes. *Rev Neurol.* 2008;46(9):530-536

3. Acosta MT. Neurobiología de los trastornos del aprendizaje: neurofibromatosis de tipo 1 como modelo para investigar y tratar los trastornos del aprendizaje. *Rev Neurol.* 2007;44 Suppl 2:3-8

4. Romero AE, Díaz JA, Lozano A. Tumor maligno de la vaina del nervio periférico (MPNST)

glandular de la órbita: primera descripción de la literatura de localización orbitaria en un paciente con neurofibromatosis tipo 1. Neurocirugía. 2010;21(1):37-45

5. Ferner RE, Huson SM, Thomas N, Moss C, Willshaw H, Evans G, et al. Guidelines for the diagnosis and management of individuals with Neurofibromatosis type 1. J Med Genet. 2007;44(2):81-8